PROTEINOSIS ALVEOLAR PULMONAR (PAP) AUTOINMUNE: PRESENTACIÓN CLÍNICA, ABORDAJE DIAGNÓSTICO Y EVOLUCIÓN TERAPÉUTICA

S. García Morales, M. Utrero Rico, M.P. Lobato de la Sierra, S. Rivera Gómez, A. García Cuesta, R. Carmona García.
UGC. Neumología. Hospital Universitario de Jerez de la Frontera. Cádiz.

RESUMEN

La proteinosis alveolar pulmonar (PAP) es una enfermedad rara caracterizada por la acumulación de material lipoproteináceo PAS positivo en los espacios alveolares, debido a un defecto en la eliminación del surfactante pulmonar. Su forma más frecuente en adultos es la autoinmune, mediada por autoanticuerpos anti-GM-CSF (factor estimulante de colonias de granulocitos-macrófagos), aunque también existen formas secundarias y congénitas. Clínicamente cursa con disnea progresiva y patrón radiológico en "crazypaving". El diagnóstico se basa en el lavado broncoalveolar (BAL) y determinación de anticuerpos anti-GM-CSF. El tratamiento de elección es el lavado pulmonar terapéutico, con mejoría clínica, funcional y radiológica. El uso de GM-CSF inhalado representa una alternativa prometedora en casos de PAP autoinmune, con evidencia creciente de beneficio en estudios recientes. El reconocimiento precoz y la clasificación etiológica son fundamentales para orientar el manejo de esta entidad infrecuente, pero potencialmente grave.

Palabras clave: Proteinosis alveolar pulmonar, Ac. Anti GM-CSF, EPID.

AUTOIMMUNE PULMONARY ALVEOLAR PROTEINOSIS (PAP): CLINICAL PRESENTATION, DIAGNOSTIC APPROACH AND THERAPEUTIC EVOLUTION

ABSTRACT

Pulmonary alveolar proteinosis (PAP) is a rare disease characterised by the accumulation of PAS-positive lipoproteinaceous material in the alveolar spaces, due to a defect in the elimination of pulmonary surfactant. Its most common form in adults is autoimmune, mediated by anti-GM-CSF (granulocyte-macrophage colony-stimulating factor) autoantibodies, although secondary and congenital forms also exist. Clinically, it presents with progressive dyspnoea and a 'crazypaving' radiological pattern. The diagnosis is based on bronchoalveolar lavage (BAL) and determination of anti-GM-CSF antibodies. The treatment of choice is therapeutic lung lavage, with clinical, functional and radiological improvement. The use of inhaled GM-CSF represents a promising alternative in cases of autoimmune PAP, with growing evidence of benefit in recent studies. Early recognition and aetiological classification are essential to guide the management of this rare but potentially serious condition.

Keywords: Pulmonary alveolar proteinosis, Anti-GM-CSF antibodies, EPID.

INTRODUCCIÓN

La proteinosis alveolar pulmonar (PAP) es una entidad poco frecuente caracterizada por una acumulación de material lipoproteináceo PAS positivo en los alveolos secundaria a un defecto en el GM-CSF, disminuyendo así la eliminación de surfactante pulmonar[1].

Dependiendo de su etiología, la PAP puede ser primaria (autoinmune o hereditaria), secundaria o congénita. Su diagnóstico requiere de la realización del lavado broncoalveolar (BAL) y su tratamiento se basa en la realización de lavados terapéuticos, si bien en los últimos años, ha habido un gran interés en otros tratamientos como el GM-CSF inhalado, cuyos datos en ensayos clínicos ofrecen un futuro prometedor[2].

CASO CLÍNICO

Varón de 58 años, ex-fumador, sin exposiciones previas a factores ambientes salvo a cemento; negaba contactos con aves, que acude a consulta de enfermedades pulmonares intersticiales difusas (EPID), derivado desde el servicio de Enfermedades Infecciosas tras hospitalización con diagnóstico de neumonía bilateral por *Streptoccocus Pneumoniae*.

Se realiza tomografía computerizada (TAC) de tórax donde se describe infiltración en vidrio deslustrado parcheado afectando a ambos hemitóraxs con patrón en empedrado (engrosamiento septal y áreas quísticas en su interior) en mayor medida en campos medios e inferior de ambos hemitórax y lóbulo superior derecho. Áreas de mayor densidad en ambos lóbulos inferiores con tracción bronquial de predominio en lóbulo inferior izquierdo sugestivas de consolidaciones. Los hallazgos eran sugestivos de proceso inflamatorio/infeccioso (**Imagen 1A-B**).

A nivel analítico, el estudio de inmunidad (Factor reumatoide, ANA, ANCA, anti-CCP, ECA) y de precipitinas fueron negativos.

Durante el seguimiento, se realizó nuevo TAC de tórax donde persistían múltiples lesiones quísticas de pared fina en el parénquima pulmonar bilateral; asociadas en el lóbulo inferior derecho a pequeñas opacidades en vidrio deslustrado.

Recibido: 21.08.2025 Aceptado: 18.09.2025

Dr. Sergio García Morales
segamos1995@gmail.com

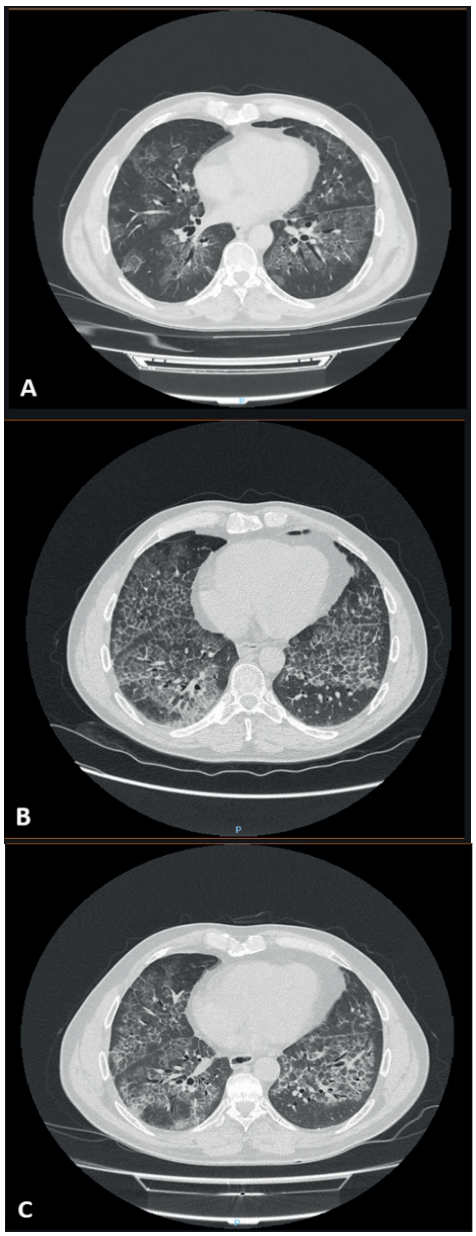

imagen 1. A) TC torácico con presencia de áreas con vidrio deslustrado. B) TCAR de tórax con parénquima pulmonar con áreas de crazy paving. C) TCAR de tórax con discreta mejoría del patrón de *crazy paving* tras lavado broncoalveolar terapéutico.

Ante estos hallazgos, se decide realizar fibrobroncoscopia con BAL con el siguiente análisis: líquido de aspecto traslúcido CC: 120.000 cel/ml. Células: macrófagos 44,4%; Linfocitos 47%, Neutrófilos 2.1%, Eosinófilos <1%. CEpit 5.1%. Otros: Macrófagos espumosos 2.9%, macrófagos con antracosis: 31.1%. Hallazgos sugestivos de alveolitis linfocitaria (**Imagen 2**).

Dada la persistencia de las áreas en vidrio deslustrado en pruebas complementarias realizadas a pesar de antibioterapia y corticoterapia. Se presenta en el comité de EPID donde se decide realizar biopsia quirúrgica.

Se realiza biopsia quirúrgica con obtención de muestra pulmonar (fragmento cuneiforme de parénquima pulmonar de LSI y LID, donde se observaba ocupación extensa de los espacios alveolares por material proteináceo con glóbulos más densos y finas hendiduras de retracción periféricas, que resultaron PAS positivos y PAS diastasa resistentes. Pequeños acúmulos antracóticos, focos de hemorragia alveolar y aislados tapones fibroblásticos que no llegan a obliterar las luces alveolares.

Con diagnóstico de PAP, se solicitan anticuerpos neutralizada de la clase IgG anti GM-CSF (ELISA basado en el protocolo de *Kitamura, Uchida y Trapnell* para descartar PAP, con resultado positivo para la presencia de Ac. Anti GM-CSF (13,7 U/ml –valor de corte <5).

Ante dicho diagnóstico, se decide realizar BAL terapéutico con mejoría de la clínica respiratoria, presentando una saturación del 92% (previamente del 88%), función pulmonar (Espirometría post-realización de BAL con FVC 2.580 ml (68%); FEV1 1,530 ml (51%); FEV1/FVC 59,04; DLCO 50%, KCO 76% (Previa a BAL: FVC 2.276 ml (60%); FEV1 1,290 ml (43%); TLCO del 37%) y a nivel de parénquima pulmonar con discreta mejoría de la afectación bilateral (**Imagen 1-C**). En caso de empeoramiento posterior se plantearía empleo de GM-CSF inhalado.

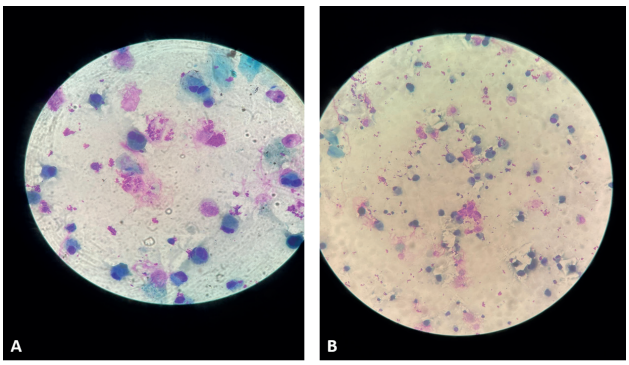

Imagen 2. A) Citología del lavado broncoalveolar. Se observa abundante material extracelular amorfo de aspecto granular y homogéneo, compatible con sustancia proteica, junto con macrófagos alveolares vacuolados, linfocitos dispersos y células mononucleares. B) Citología del lavado broncoalveolar que muestra abundante material extracelular amorfo, granular y denso, compatible con sustancia proteica, y presencia de macrófagos vacuolados.

DISCUSIÓN

La PAP es una entidad rara descrita por primera vez en 1958 por Rosen *et al* .describiendo la presencia de material proteináceo PAS positivo (ácido peryódico de *Schiff)* en los alveolos[3]. Causada por distintas patologías que provocan la aparición de clínica respiratoria como disnea progresiva, hipoxemia e incluso fallo respiratorio agudo

debido a la acumulación de material lipoproteináceo en los espacios alveolares y los bronquios terminales. Presenta una incidencia de 1 caso por cada 2 millones de habitantes, afectando principalmente a hombres entre los 30 - 50 años con antecedentes de tabaquismo[4].

Las principales causas de PAP son la aparición de deficiencias en la actividad GM-CSF, la presencia de auto-anticuerpos neutralizantes o alteraciones en el receptor del GM-CSF en la superficie celular y en los mecanismos de señalización[5, 6.]

Según los mecanismos subyacentes, la PAP se puede clasificar en primaria (autoinmune o hereditaria), secundaria y congénita.

La PAP primaria se debe a la interrupción de la señalización del GM-CSF bien puede ser por la presencia de auto-anticuerpos neutralizantes (PAP primaria autoinumune) o debido a defectos genéticos en el receptor de GM-CSF (PAP primaria hereditaria) que afectan a los genes de la subunidad α (CSF2RA) y β (CSF2RB) del receptor del factor estimulante de colonias 2 (CSF2R).

LA PAP secundaria se relaciona con patologías en las que se produce un descenso del número de macrófagos como los trastornos hematológicos, neoplasias malignas, síndrome de inmunodeficiencia, síndromes inflamatorios crónicas y autoinmunes (artritis reumatoides, sarcoidosis), o neumoconiosis.

La PAP congénita se basa en la presencia de mutaciones en diferentes genes (SP-B, SP-C, ABCA3, NKX2-1, FARSB, MARS entre otros)[6].

Clínicamente, se caracteriza por la aparición de clínica respiratoria principalmente disnea hasta hacerse de mínimos esfuerzos, tos y febrícula.

Su diagnóstico requiere inicialmente una sospecha diagnóstica con la aparición de un patrón en crazypaving (patrón lineal-reticular con vidrio deslustrado) de carácter bilateral. Se debe realizar un BAL, diagnóstico, evidenciándose la presencia de material rico en lipoproiteina eosinofílica PAS positivo[7].

Una vez diagnosticada, es necesario su clasificación, siendo necesaria la determinación de anticuerpos neutralizantes de la clase IgG anti GM-CSF. Su positivad, indica el origen autoinumne. En caso de negatividad y la presencia de otra patología secundaria causante etiológico de dicha proteinosis, se considerará como PAP secundaria[3].

El BAL completo es el tratamiento de primera elección de la PAP, evidenciándose según diversos estudios mejoría de la clínica respiratoria, hallazgos radiológicos y pruebas funcionales respiratorias, así como disminuyendo la mortalidad de estos pacientes[5, 8].

Actualmente, el empleo de GM-CSF inhalado (Sargramostim 125 µg /12 horas a semanas alternas durante 24 semanas o Molgramostim 300 µg /24 horas a semanas alternas durante 24 semanas) es un tratamiento prometedor que ha demostrado reducir la necesidad de lavados terapéuticos, así como mejorar la función pulmonar en lo pacientes con diagnóstico de PAP autoinmune[9, 10].

BIBLIOGRAFÍA

1. Rodriguez Portal J.A. TreatmentofAdultPrimary Alveolar Proteinosis. ArchBronconeumol. 2015; 51(7): 344–349.
2. Johnston J.M, Rivera Ortega P, Greaves M et al. Pulmonary alveolar proteinosis: presentation, diagnostic challegens and manegementBr J Hosp Med (Lond). 2024 Sep 30; 85(9): 1-6.
3. Sacristán Bou L, Durán Barat D, Capitulo 18: EPID raras: proteinosis alveolar, microlitiasis, amiloidosis, EPID por alteración del surfactantes pulmonar. En Manual de consulta en las enfermedades pulmonares intersticiales difusas. Editorial Respira. 2024: 278-286.
4. S.H. Rosen, B. Castleman, A.A. Liebow. Pulmonary alveolar proteinosis. N Engl J Med, 258 (1958), pp. 1.123-1.142.
5. McCarthy C, Bonella F, O'Callaghan M et al. European Respiratory Society guidelines for the Diagnosis and Management of Pulmonary Alveolar Proteinosis.EuropeanRespiratoryJournal 2024
6. Lettieri S, Bonella F, Marando VA et al. Pathogenesis-driven treatment of primary pulmonary alveolar proteinosis. Eur Respir Rev. 2024 Aug 14; 33(173): 240064.
7. Carrington JM, Hershberger DM. Proteinosis alveolar pulmonar. En: StatPearls . StatPearls Publishing: Treasure Island, FL, EE. UU., 2023
8. Campo I, Carey BC, Paracchini E et al. Inhaled recombinant GM-CSF reduces the need for whole lung lavage and improves gas exchange in autoimmune pulmonary alveolar proteinosis patients. EurRespir J. 2024 Jan 4; 63(1): 2301233.
9. Bonella F, Manali ED, Papiris SA. Will inhalational GM-CSF replace whole lung lavage as a treatment for autoimmune pulmonary alveolar proteinosis? Many pole positions, not yet the final winner. Eur Respir J. 2024; 63(1): 2301982.
10. Trapnell BC, Inoue Y, Bonella F et al. Phase 3 Trial of Inhaled Molgramostim in Autoimmune Pulmonary Alveolar Proteinosis. N Engl J Med. 2025 Aug 21; 393(8): 764-773.