NEUMONECTOMÍA DE URGENCIA POR GANGRENA PULMONAR SECUNDARIA A TROMBOSIS DE PRÓTESIS DE LA ARTERIA PULMONAR

M. Rusca Giménez, J. Gómez Tabales, C. López García, D. Espinosa Jiménez.
Hospital Universitario Puerta del Mar. Cádiz.
Premio Caso clínico 51º Congreso Neumosur

RESUMEN

La cirugía torácica oncológica en casos localmente avanzados puede suponer importantes retos quirúrgicos con la necesidad de técnicas complejas como las broncoangioplastias para conseguir preservar parénquima pulmonar, reducir la morbimortalidad y mejorar la calidad de vida. Este tipo de intervenciones suponen mayor riesgo de complicaciones. Se presenta un caso clínico complejo que aborda diferentes aspectos técnicos y subraya la importancia del manejo quirúrgico de las complicaciones severas de la cirugía.

Se trata de un de un varón con carcinoma pulmonar epidermoide sometido a lobectomía superior izquierda y reconstrucción arterial con prótesis de dacrón. El paciente desarrolló isquemia pulmonar secundaria a trombosis de la prótesis, lo que resultó en necrosis, empiema y gangrena pulmonar, requiriendo completar la neumonectomía de forma urgente y manejo complejo posterior con toracostomía abierta por dehiscencia del muñón bronquial.

Palabras clave: Angioplastia pulmonar, neumonectomía, gangrena pulmonar, fístula broncopleural, toracostomía abierta.

EMERGENCY PNEUMONECTOMY FOR PULMONARY GANGRENE SECONDARY TO PULMONARY ARTERY PROSTHESIS THROMBOSIS

ABSTRACT

Thoracic oncological surgery in locally advanced cases can pose significant surgical challenges, requiring complex techniques such as bronchial angioplasty to preserve lung parenchyma, reduce morbidity and mortality, and improve quality of life. These types of procedures carry a higher risk of complications. We present a complex clinical case that addresses different technical aspects and highlights the importance of surgical management of severe surgical complications.

This is a case of a male patient with squamous cell lung carcinoma who underwent left upper lobectomy and arterial reconstruction with a Dacron prosthesis. The patient developed pulmonary ischaemia secondary to thrombosis of the prosthesis, resulting in necrosis, empyema, and pulmonary gangrene, requiring urgent completion of the pneumonectomy and subsequent complex management with open thoracostomy due to dehiscence of the bronchial stump.

Keywords: Pulmonary angioplasty, pneumonectomy, pulmonary gangrene, bronchopleural fistula, open window thoracostomy.

INTRODUCCIÓN

El cáncer de pulmón fue el cáncer diagnosticado con mayor frecuencia en 2022, responsable de cerca de uno de cada ocho (12,4%) diagnósticos oncológicos a nivel mundial. Además, constituye la principal causa de mortalidad por neoplasia (18,7% del total de muertes por cáncer), responsable de una de cada cinco defunciones por cáncer y de más de 1,8 millones de fallecimientos en todo el mundo. En las mujeres, el cáncer de mama continúa siendo el más comúnmente diagnosticado y la principal causa de mortalidad oncológica, seguido del cáncer de pulmón tanto en incidencia como en mortalidad; mientras que en varones, el cáncer de pulmón representa la neoplasia más frecuente en ambos parámetros[1].

La cirugía es considerada el tratamiento estándar curativo para los pacientes con CPCNP resecables en estadios tempranos y en estadios localmente avanzados seleccionados (estadio I-III).

En casos de invasión de la arteria pulmonar (AP), la lobectomía con resección en manguito arterial es una alternativa a la neumonectomía para la conservación del parénquima asociada a menores complicaciones postoperatorias, morbimortalidad a largo plazo y mejor calidad de vida[2]. Se debe considerar una resección circunferencial de la AP con anastomosis término-terminal cuando la resección involucra más del 50% del área transversal del vaso, lo que impide el uso de una reconstrucción con parche[3]. Para cubrir el defecto se pueden usar tejidos autólogos como el pericardio o la vena pulmonar, bioinjertos heterólogos como el pericardio bovino y porcino o injertos sintéticos (poliéster / dacrón o politetrafluoroetileno / PTFE)[4].

A pesar de los considerables avances en los procedimientos quirúrgicos, actualmente no existe una técnica estandarizada ni una recomendación del sustituto más adecuado para utilizar. La elección del sustituto vascular generalmente depende del tipo de reconstrucción, la disponibilidad de material y las preferencias del cirujano. Sin embargo, desde una

Recibido: 23.04.2025 Aceptado: 07.09.2025

Dra. Mireia Rusca Giménez.
rusca.mi@gmail.com

perspectiva ideal, el sustituto más adecuado debe ser no trombogénico, biocompatible y tener una viscoelasticidad similar a la de la AP nativa[5].

El infarto pulmonar es una complicación rara de la lobectomía, que puede ser resultado de una lesión vascular secundaria a problemas técnicos perioperatorios o torsión lobar con trombosis de la arteria pulmonar[6]. La obliteración del suministro vascular pulmonar conlleva a una necrosis tisular progresiva e irreversible. La gangrena pulmonar representa la manifestación avanzada y severa caracterizada por la destrucción extensa del parénquima pulmonar debido a la isquemia y necrosis tisular. A pesar de los avances en la terapia antibiótica y el soporte intensivo, sigue asociándose con una alta mortalidad y una morbimortalidad significativa[7]. Los pacientes suelen presentar hemoptisis, aunque el intervalo entre la aparición de los síntomas es muy variable. La presentación clínica varía desde síntomas respiratorios leves (fiebre, dolor pleurítico y disnea) hasta sepsis severa y shock séptico[6–8].

DESCRIPCIÓN DEL CASO CLÍNICO

Presentamos el caso clínico de un varón de 61 años, exfumador (IPA 30 paq/año), con masa hiliar en el lóbulo superior izquierdo (LSI) de 6 cm con invasión del tronco arterial desde la salida de la arteria mediastínica hasta la rama cisural. El PET-TC mostró hipermetabolismo de la masa con un SUV máximo de 4,5 sugestivo de proceso neoplásico, sin otras lesiones a destacar. El EBUS fue negativo para malignidad, por lo que se planteó tratamiento quirúrgico (cT3 N0 M0, estadio IIB) (**Fig. 1A y 1B**).

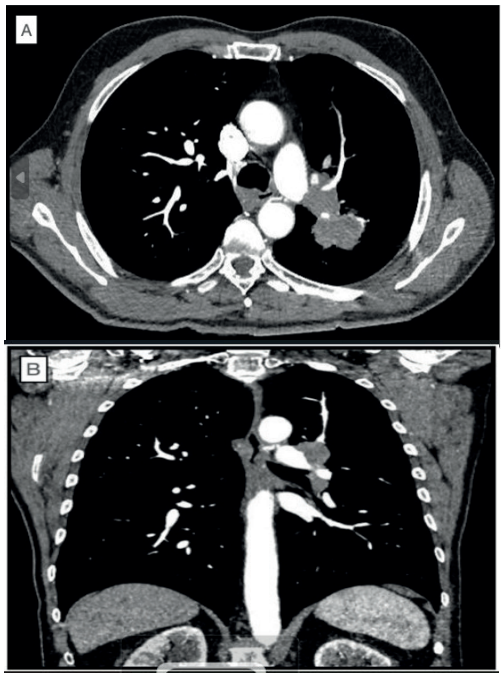

Figura 1. A y B) TAC en corte axial y coronal en el que se observa la masa hiliar del LSI con invasión del tronco arterial.

Se realizó una lobectomía superior izquierda mediante toracotomía posterolateral. Con el fin de evitar la neumonectomía, tras control vascular, se seccionó la arteria distal y proximal al tumor y, tras la exéresis de la pieza, se efectuó una angioplastia del tronco de la arteria pulmonar izquierda al tronco arterial de los segmentos basales, cubriendo el defecto con una prótesis vascular de dacrón de 8 mm suturada con puntos continuos de polipropileno 4/0 (**Fig. 1C**).

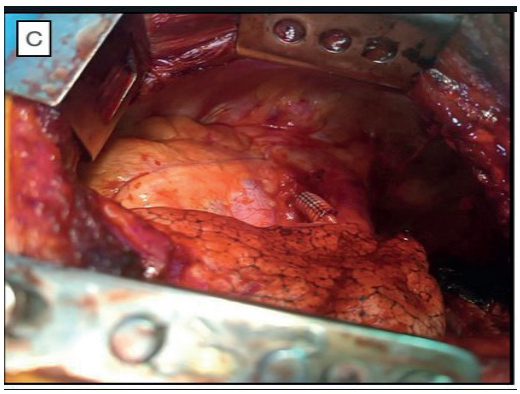

Figura 1. C) Imagen del campo quirúrgico tras la realización de lobectomía superior izquierda con angioplastia del tronco de la arteria pulmonar izquierda a la arteria de los segmentos basales mediante prótesis de dacrón.

El postoperatorio transcurrió de forma favorable y el paciente recibió el alta hospitalaria al cuarto día de la cirugía sin incidencias. Al sexto día postoperatorio, el paciente acudió a urgencias por malestar general y expectoración hemoptoica y muy maloliente de dos días de evolución, junto a febrícula y disnea. El paciente presentaba taquipnea y trabajo respiratorio, con saturación basal del 88%. Analíticamente destacaba leucocitosis, PCR de 305 y dímero D 3500. La TAC describió hidroneumotórax izquierdo con signos de sobreinfección de la cavidad y del lóbulo inferior izquierdo (LII) con extensas áreas de consolidación y numerosas cavidades aéreas intraparenquimatosas (**Fig.2D y 2E**).

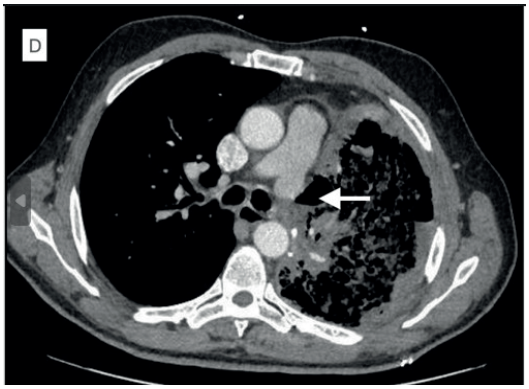

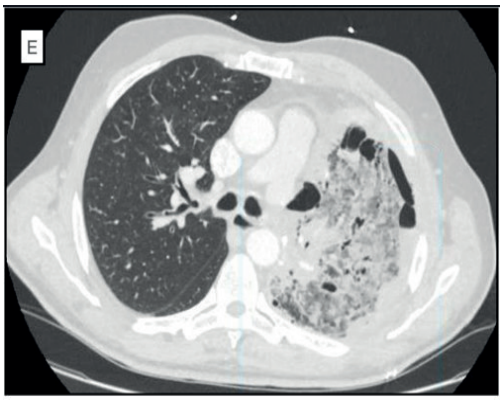

Figura 2. D y E) TAC en cortes axiales que muestra extensas áreas de consolidación y numerosas cavidades aéreas intraparenquimatosas en LII. Con una flecha se marca la ausencia brusca de flujo sanguíneo de la arteria pulmonar izquierda

Por el contexto clínico y la rápida evolución del cuadro clínico y radiológico, se indicó cirugía de urgencia por sospecha de gangrena pulmonar secundaria a necrosis del parénquima pulmonar remanente. Tras la apertura de la toracotomía anterior, se observó empiema y el remanente pulmonar (LII) putrefacto, maloliente y completamente hepatizado, con la prótesis de dacrón sin flujo y trombosis de la vena pulmonar inferior (**Fig. 2F**). Tras la liberación de adherencias y un exhaustivo lavado de la cavidad, se completó la neumonectomía izquierda.

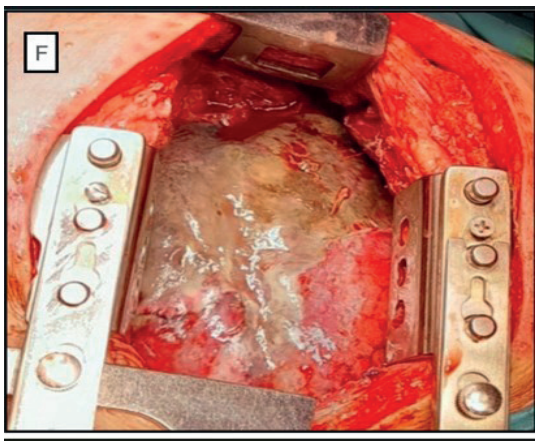

Figura 2. F) Imagen quirúrgica tras la reapertura de la toracotomía con LII remanente.

El paciente presentó un postoperatorio complicado, con dehiscencia precoz del muñón del bronquio lobar inferior y empiema secundario. Tras el intento fallido de manejo conservador con drenaje, debido al estado general del paciente, a los 15 días de la cirugía de urgencia, el paciente fue sometido a toracostomía abierta (ventana de Clagett). Tras un mes de ingreso, finalmente fue dado de alta con curas diarias de la toracostomía, sin incidenciasni signos de infección.

Oncológicamente, el resultado de anatomía patológica de la masa pulmonar diagnosticó de carcinoma de células escamosas de 6,5 cm (pT3 pN0, estadio IIB). Debido a todas las complicaciones postoperatorias, el paciente no recibió tratamiento adyuvante. Finalmente, tras un año de la cirugía, y después de varias infecciones del lecho quirúrgico, se planteó la posibilidad de cierre de la toracostomía, pero el paciente refería intenso dolor en hombro derecho de 2 meses de evolución. En estudios de imagen se observó una gran lesión lítica escapular con masa de partes blandas asociada de al menos 10cm. La biopsia de la lesión confirmó infiltración por carcinoma de células escamosas con PDL-1 20% (estadio IV) y el paciente recibió tratamiento con radioterapia analgésica y dos ciclos de quimioterapia e inmunoterapia sin mejoría clínica. Posteriormente el paciente fue remitido a cuidados paliativos domiciliarios y falleció 21 meses tras la primera cirugía.

DISCUSIÓN

La reconstrucción de la AP mediante injertos en la cirugía de resección pulmonar es un procedimiento técnicamente demandante, cuya elección de materiales y manejo perioperatorio puede influir significativamente en los resultados quirúrgicos y funcionales. Los injertos disponibles para la reconstrucción de la AP incluyen tejidos autólogos, heterólogos y materiales sintéticos. Los injertos alogénicos como la vena pulmonar se perfilan como las opciones más adecuadas debido a su biocompatibilidad y propiedades elásticas, similares a las de la AP nativa. Los injertos de pericardio bovino o porcino, aunque son fáciles de manejar, presentan menor biocompatibilidad y mayor rigidez. Las prótesis sintéticas, como dacrón y PTFE, son menos preferidas debido a su limitada elasticidad y mayor propensión a generar alteraciones en la hemodinámica local[3–5].

El uso de prótesis sintéticas, como dacrón, se ha asociado con un mayor riesgo de trombosis postoperatoria. Nguyen et al. reportaron una tasa de trombosis del 6,3% en pacientes con reconstrucciones con injertos protésicos, especialmente en reconstrucciones extensas del lóbulo superior izquierdo. Esta complicación se atribuye a la menor elasticidad y biocompatibilidad del dacrón, lo que favorece la formación de trombos y afecta la permeabilidad a largo plazo.Un punto importante a tener en cuenta es la longitud del injerto, pues una longitud excesiva del conducto aumenta el riesgo de torsión, flujo turbulento y potencial trombosi[2].

La anticoagulación intraoperatoria y postoperatoria es esencial para minimizar el riesgo de trombosis en las reconstrucciones de la AP. Se recomienda la administración intraoperatoria de heparina sódica en dosis de 1.500 a 3.000 UI antes de la oclusión de la arteria. Esta práctica

asegura la prevención de eventos trombóticos durante el procedimiento sin aumentar significativamente el riesgo de sangrado3. En el postoperatorio, el uso de heparina de bajo peso molecular (HBPM) es el estándar. Nguyen et al. señalan la administración de 6.000 UI de HBPM de forma subcutánea durante al menos 15 días tras la cirugía. Este régimen reduce el riesgo de complicaciones tromboembólicas y favorece la permeabilidad de la reconstrucción vascular[2]. No obstante, como se observa en el caso descrito, seguir el tratamiento anticoagulante con el uso de medias de compresión neumáticas perioperatorias, heparina intraoperatoria, HBPM con dosis profilácticas cada 24h en el postoperatorio y la movilización precoz no es suficiente para evitar la trombosis de los injertos arteriales.

Se ha sugerido que el tejido pulmonar puede permanecer viable sin el suministro de sangre de la AP, sobreviviendo con circulación colateral. Sin embargo, se han reportado casos de oclusión accidental de la AP principal durante la lobectomía superior que han causado cambios isquémicos que requirieron neumonectomía completa al igual que en el caso descrito[9].

El infarto pulmonar postquirúrgico constituye una complicación poco frecuente pero potencialmente grave que debe sospecharse en casos de hemoptisis sin explicación tras la resección pulmonar. Su manejo varía según la severidad y el tiempo de presentación de la complicación, pero en la mayoría de los pacientes es necesaria la reintervención quirúrgica con lobectomías adicionales o neumonectomías de rescate, como en el caso presentado, dependiendo de la extensión de la necrosis y el estado general del paciente[6, 8].

La TAC con contraste se ha establecido como una herramienta crucial para la evaluación de la gangrena pulmonar, permitiendo visualizar la extensión de la necrosis y las áreas de compromiso vascular. Los hallazgos típicos incluyen cavitación, consolidación y signos de isquemia pulmonar, lo que puede orientar hacia la necesidad de intervención quirúrgica. La evidencia actual sugiere que la intervención quirúrgica es esencial en casos de progresión rápida a necrosis masiva, como en el caso descrito. Estudios han mostrado que el refuerzo del muñón bronquial con colgajos musculares, como el latissimus dorsi o el serratus anterior, puede reducir significativamente las complicaciones postoperatorias como la fístula broncopleural[7]. En el caso clínico presentado, no se realizó el refuerzo del muñón bronquial al realizarse la cirugía con carácter urgente.

La fístula broncopleural (FBP) se define como la comunicación entre el bronquio principal y la cavidad pleural y su incidencia tras neumonectomía oscila entre 4 y 20%. En caso de asociarse con empiema, existe más de un 60% de riesgo de complicaciones cardiopulmonares y un riesgo de mortalidad que oscila del 25 al 70%, por lo que es primordial reconocer la FBP y tratarla de forma temprana[10, 11].

Los signos y síntomas de la FBP después de la resección pulmonar pueden ser variados e inespecíficos. La presencia de empiema, la fuga de aire continua de gran tamaño y/o la apreciación de nivel hidroaéreo en la radiografía deben hacer sospechar el posible diagnóstico de FBP que se debe comprobar mediante TAC y broncoscopia flexible.

El tratamiento inicial debe ser la antibioticoterapia y el drenaje pleural. En caso de falta de resolución del empiema, se debe considerar la toracostomía con ventana abierta (procedimiento de Clagett), ya que un drenaje adecuado puede permitir que la mayoría de las FBP se cierren con el tiempo[12]. Se han descrito tasas de éxito de esta técnica de hasta el 60% al 90%. Una vez solucionado el empiema, se puede plantear el cierre del defecto en un segundo procedimiento con trasposición de colgajos musculares u omentales[10].

CONCLUSIONES

La reconstrucción de la arteria pulmonar mediante injertos es un procedimiento técnico desafiante, donde la elección del material es crucial para minimizar complicaciones como trombosis y necrosis pulmonar. Las prótesis sintéticas, aunque útiles, tienen limitaciones relacionadas con su biocompatibilidad y elasticidad. Este caso subraya la importancia del manejo perioperatorio, para reducir complicaciones como el infarto pulmonar postquirúrgico. La identificación temprana de complicaciones como la gangrena pulmonar y la fístula broncopleural es esencial para iniciar intervenciones oportunas. La TAC es una herramienta fundamental en la evaluación y manejo de la gangrena pulmonar, y la intervención quirúrgica temprana y de forma urgente es crucial en casos de progresión de la necrosis para mejorar los resultados clínicos. Las decisiones quirúrgicas deben ser individualizadas, considerando el estado general del paciente y la extensión de la necrosis. La neumonectomía, aunque supone una cirugía de riesgo, es una opción viable para pacientes con necrosis masiva, especialmente cuando se acompaña de técnicas de refuerzo del muñón bronquial para reducir complicaciones postoperatorias. En conclusión, el infarto pulmonar tras resección pulmonar es una complicación infrecuente, pero de alta morbimortalidad, que requiere un alto índice de sospecha clínica y un manejo individualizado, precoz y agresivo.

BIBLIOGRAFIA

1. Bray F, Laversanne M, Sung H et al. Global cancer statistics 2022: GLOBOCAN estimates of incidence and mortality worldwide for

36 cancers in 185 countries. CA Cancer J Clin. 2024 May; 74(3): 229–63.
2. Nguyen A, Solovei L, Marty-Ané C et al. Arterial Sleeve Lobectomy: Does Pulmonary Artery Reconstruction Type Impact Lung Function? Cancers (Basel). 2023 Oct 1; 15(20).
3. Menna C, Rendina EA, D'Andrilli A. Parenchymal Sparing Surgery for Lung Cancer: Focus on Pulmonary Artery Reconstruction. Vol. 14, Cancers. MDPI; 2022.
4. Vannucci J, Matricardi A, Potenza R et al. Lobectomy with angioplasty: Which is the best technique for pulmonary artery reconstruction? Vol. 10, Journal of Thoracic Disease. AME Publishing Company; 2018. p. S1892–8.
5. Hireche K, Canaud L, Antoine Peyron P et al. Comparison of the Elastic Properties of Vascular Substitutes Used for Pulmonary Artery Replacement. Journal of Surgical Research [Internet]. 2024; 295. Available from: https://hal.science/hal-04319076v1
6. Brown WJH, Masani V, Batchelor T et al. Postoperative cavitating infarction following lobectomy: The importance of variant pulmonary anatomy. BMJ Case Rep. 2020 Dec 9; 13(12).
7. Schweigert M, Dubecz A, Beron M et al. Surgical therapy for necrotizing pneumonia and lung gangrene. Thoracic and Cardiovascular Surgeon. 2013; 61(7): 636–41.
8. Kouritas VK, Kefaloyannis EM, Chaudhuri N et al. Ipsilateral pulmonary infarction after major lung resection. Asian Cardiovasc Thorac Ann. 2018 Jun 1; 26(5): 371–6.
9. Moten AS, Abbas AE. Pneumonectomy is necessary following delayed detection of pulmonary artery compromise. Interact Cardiovasc Thorac Surg. 2020 Jan 1; 30(1): 154–5.
10. Clark JM, Cooke DT, Brown LM. Management of Complications After Lung Resection: Prolonged Air Leak and Bronchopleural Fistula. Vol. 30, Thoracic surgery clinics. NLM (Medline); 2020. p. 347–58.
11. Kleeven A, van der Hel SRP, Jonis YMJ et al. Chest wall reconstruction after the Clagett procedure and other types of open-window thoracostomy: a narrative review. Vol. 15, Journal of Thoracic Disease. AME Publishing Company; 2023. p. 7.063–76.
12. Bronchopleural Fistula after Lobectomy for Lung Cancer: How to Manage This Life-Threatening Complication Using Both Old and Innovative Solutions | Enhanced Reader 3.