HEMOPTISIS Y ENGROSAMIENTO DE PAREDES BRONQUIALES

P. Erdozain Pérez, F. Pérez Grimaldi.
Hospital de Jerez de la Frontera, Cádiz.

RESUMEN

La amiloidosis traqueobronquial es una patología poco frecuente, caracterizada por depósitos de proteínas amiloides en la tráquea y bronquios, causando una obstrucción progresiva de las vías respiratorias. Esta forma de amiloidosis es generalmente localizada y no suele presentar afectación sistémica. Se observa principalmente en adultos de mediana edad y se manifiesta con síntomas inespecíficos como disnea, tos persistente, sibilancias o estridor, los cuales pueden confundirse con otros trastornos obstructivos. La broncoscopia permite la visualización directa de los depósitos submucosos, confirmados mediante biopsia con tinción rojo Congo. El tratamiento varía desde la monitorización hasta la resección de las lesiones mediante técnicas endoscópicas o terapia láser, siendo fundamental el seguimiento multidisciplinario por el riesgo de recurrencia y deterioro respiratorio. Este caso clínico destaca la importancia del diagnóstico temprano para evitar la progresión de la enfermedad.

Palabras clave: amiloidosis, estenosis, hemoptisis, broncoscopia.

HEMOPTYSIS AND THICKENING OF BRONCHIAL WALLS

ABSTRACT

Tracheobronchial amyloidosis is a rare condition characterised by deposits of amyloid proteins in the trachea and bronchi, causing progressive obstruction of the airways. This form of amyloidosis is generally localised and does not usually cause systemic involvement. It is mainly observed in middle-aged adults and manifests with non-specific symptoms such as dyspnoea, persistent cough, wheezing or stridor, which can be confused with other obstructive disorders. Bronchoscopy allows direct visualisation of the submucosal deposits, confirmed by biopsy with Congo red staining. Treatment ranges from monitoring to resection of the lesions using endoscopic techniques or laser therapy, with multidisciplinary follow-up being essential due to the risk of recurrence and respiratory deterioration. This clinical case highlights the importance of early diagnosis to prevent disease progression.

Key words: amyloidosis, tracheal stenosis, hemoptisis, bronchoscopy.

INTRODUCCIÓN

La amiloidosis traqueobronquial es una enfermedad en la que se acumulan depósitos de proteínas amiloides en las paredes de la tráquea y los bronquios, provocando obstrucción de las vías respiratorias. Suele ser una condición localizada sin afectación sistémica a diferencia de otros tipos de amiloidosis. La etiología exacta es desconocida, aunque se ha sugerido que podría estar relacionada con inflamación crónica local. Sus síntomas, que incluyen disnea, tos persistente, sibilancias, hemoptisis, suelen confundirse con enfermedades respiratorias comunes, retrasando el diagnóstico. Este se confirma mediante broncoscopia y biopsia, mientras que el tratamiento varía desde el manejo endoscópico, braquiterapia o técnicas de ablación.

DESCRIPCIÓN DEL CASO CLÍNICO

Anamnesis: paciente mujer de 53 años que trabaja en cocina, alérgica a betalactámicos, exfumadora desde los 20 años (Índice paquetes/año (IPA) <5 paquetes/año), con antecedente personal de artritis reumatoide y asma bronquial. Realiza tratamiento domiciliario con montelukast, fosternexthaler, spiriva y salbutamol de rescate. Presenta síntomas de asma desde finales de la cuarta década de la vida, con diagnóstico algo posterior. Actualmente con buena situación respiratoria. No realiza ejercicio físico habitual, refiere disnea grado 1 mMRC, tos diaria de predominio matutino, algo de expectoración mucosa, sibilancias ocasionalmente, no ha vuelto a presentar agudizaciones tras mejorar la adherencia al tratamiento. No anosmia ni síntomas de otorrinolaringología (ORL). Presenta en 2019 un episodio de hemoptisis y tos, y que posteriormente se repitieron 3 veces en 2020, aunque autolimitados.

Exploración física:
Buen estado general, eupneica en reposo. Saturación de O2 basal: 98%.
Auscultación cardíaca: latidos rítmicos sin soplos audibles.
Auscultación pulmonar: murmullo vesicular conservado en todos los campos pulmonares en ambos hemitórax sin ruidos sobreañadidos.

Pruebas complementarias:
- Analítica (noviembre 2023): Hemoglobina 13,5 g/dl, leucocitos 6100, plaquetas 211000, bioquímica básica y perfil hepático sin alteraciones. Proteína C Reactiva 0,8 mg/L. Inmunoglobulinas A, G y M en rango normal.
- TC tórax (noviembre 2019): discreto engrosamiento de paredes bronquiales que pudiera estar en relación

Recibido: 06.05.2025 Aceptado: 18.06.2025

Dr.Pedro Erdozain Pérez.
pedroerdozainperez@gmail.com

con enfermedad de vía aérea, no existiendo afectación intersticial por su enfermedad de base.
- TC cuello y tórax (enero 2024): engrosamiento difuso de pared traqueal anterolateral fundamentalmente (**fig. 1**), sin estenosis significativa, con extensión craneocaudal de 6 cm y pequeñas calcificaciones puntiformes en espesor de esta, así como un pequeño aumento de densidad de cartílagos traqueales afectos. No derrame pleural ni pericárdico.

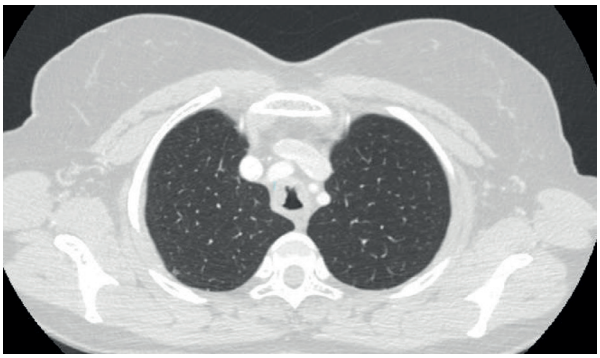

FIGURA 1. TC de tórax con engrosamiento difuso de pared traqueal

- Espirometría (noviembre 2023): marcado plateau espiratorio (en espirometría basal y postbroncodilatadora). Capacidad vital forzada (FVC) 3.530 ml (114%) Volumen espiratorio forzado en el primer segundo (FEV1) 1.840 ml (75%) FEV1/FVC 52%. No mejora tras broncodilatación.
- Espirometría (diciembre 2023): marcado plateau espiratorio. FVC 3.990 (133%) FEV1 2.080 (87%) FEV1/FVC 52.1% Capacidad de difusión pulmonar de monóxido de carbono (DLCO) 140%
- Broncoscopia (diciembre 2023): datos de infiltración a nivel subglótico, traqueal (**Fig. 2**), carina y bronquios principales. Se tomaron muestras de tráquea, informadas como mucosa de tipo respiratorio sin evidencia de malignidad. Broncoaspirado (BAS) sin aislamientos en Microbiología. Anatomía patológica: tinción rojo Congo pone de manifiesto depósitos sutiles de sustancia amiloide (con birrefrigencia verde manzana) entre las fibras colágenas, siendo compatible con amiloidosis.

FIGURA 2. Broncoscopia con datos de infiltración traqueal.

Diagnóstico:
- Asma bronquial bien controlado.
- Amiloidosis traqueobronquial localizada.

Tratamiento:
-Foster, Spiriva, Montelukast y Salbutamol de rescate.
- Cuatro sesiones de braquiterapia endobronquial.

DISCUSIÓN

La amiloidosis traqueobronquial, como se observa en el caso de la paciente de 53 años con antecedentes de asma bronquial, es una enfermedad poco frecuente caracterizada por depósitos localizados de amiloide en la submucosa de la vía aérea. Este caso subraya la relevancia de considerar esta patología en pacientes con síntomas respiratorios crónicos que no responden a terapias convencionales.

Aunque la etiología de esta condición no está completamente comprendida, se asocia frecuentemente a procesos inflamatorios crónicos de la vía aérea. En este caso, el asma bronquial de larga evolución puede haber contribuido a la inflamación persistente, predisponiendo al depósito de proteínas amiloides. Estudios recientes refuerzan la teoría de que la inflamación crónica genera un microambiente favorable para la formación de fibrillas amiloides, especialmente en condiciones como enfermedades autoinmunes (como la artritis reumatoide) o alérgicas[1, 3]. La paciente presentó síntomas inespecíficos, como tos matutina persistente, disnea leve y hemoptisis recurrente autolimitada. La persistencia de estos síntomas, sumada a hallazgos en la espirometría (plateau espiratorio, lo cual fue el punto de inflexión que causó la sospecha y por el cual se solicitó la tomografía y la broncoscopia) y los hallazgos tomográficos característicos, fueron clave para sospechar la obstrucción traqueal causada por depósitos amiloides. Es importante diferenciar esta condición de otras etiologías obstructivas, como tumores o procesos infecciosos, a través de estudios avanzados de imagen y confirmación histopatológica.

La tomografía computarizada de cuello y tórax evidenció el engrosamiento difuso de la pared traqueal con calcificaciones puntiformes típicas, hallazgos que dirigieron la necesidad de broncoscopia y biopsia (diagnóstico de confirmación). La tinción con rojo Congo, que demostró birrefringencia verde manzana, confirmó la presencia de amiloide. En este contexto, las guías de la Sociedad Española de Neumología y Cirugía Torácica (SEPAR) recomiendan el uso de técnicas avanzadas de imagen, como la tomografía computarizada multidetector, para evaluar la extensión de la enfermedad y planificar el abordaje terapéutico[1].

El manejo en esta paciente incluyó braquiterapia endobronquial para reducir los depósitos amiloides, lo que mejoró la permeabilidad de la vía aérea. Este enfoque es consistente con las recomendaciones actuales, que también consideran otras opciones como láser, crioterapia y el uso de stents en casos más severos. Además, el control del asma subyacente mediante broncodilatadores y antiinflamatorios inhalados fue crucial para prevenir exacerbaciones y optimizar la calidad de vida. Nuevas estrategias terapéuticas, como los anticuerpos monoclonales, están siendo investigadas en amiloidosis sistémica y podrían representar una futura alternativa en formas localizadas[2-4].

En varios estudios se resalta la importancia del diagnóstico temprano y el manejo multidisciplinario de la amiloidosis traqueobronquial[4, 5]. La combinación de métodos avanzados de imagen, confirmación histológica y un abordaje terapéutico individualizado es fundamental para prevenir complicaciones graves derivadas de la obstrucción de la vía aérea. Además, se subraya la relevancia de considerar esta rara entidad en pacientes con síntomas respiratorios crónicos atípicos y antecedentes de inflamación crónica, para así establecer un tratamiento temprano ya adecuado.

BIBLIOGRAFÍA

1. Smesseim I, Cobussen P, Thakrar R. Management of tracheobronchial amyloidosis: a review of the literature. ERJ Open Res. 2024
2. Taylor MS et al. Current approaches to the diagnosis and management of amyloidosis. Intern Med J. 2022 Dec 1.
3. SEPAR. Guías de práctica clínica para enfermedades respiratorias raras. Sociedad Española de Neumología y Cirugía Torácica (SEPAR), 2023.
4. Mayo Clinic Research. Diagnostic and therapeutic approaches in amyloidosis. Mayo ClinicProceedings, 2023.
5. Boston University Chobanian& Avedisian School of Medicine. Predictive factors in amyloidosis management. 2023.