CUERPOS EXTRAÑOS EN LA VÍA AÉREA: UNA URGENCIA CLÍNICA QUE REQUIERE ACTUACIÓN INMEDIATA

L. Maté Miguel, P. Pazos Lama, M.E. Corpa Rodríguez.
Hospital Universitario La Paz, Madrid.

Palabras clave: cuerpo extraño, vía aérea, broncoscopia rígida, broncoscopia flexible, obstrucción respiratoria, urgencia, asfixia.

Keywords: foreign body, airway, rigid bronchoscopy, flexible bronchoscopy, respiratory obstruction, emergency, asphyxia.

INTRODUCCIÓN

La aspiración de cuerpos extraños en la vía aérea constituye una urgencia médica potencialmente mortal que puede presentarse a cualquier edad, siendo más frecuente en niños y adultos mayores. Estos objetos pueden comprometer la ventilación y provocar desde una obstrucción parcial hasta una obstrucción completa con riesgo de asfixia. El diagnóstico precoz y la intervención rápida son esenciales para evitar consecuencias graves, y una adecuada historia clínica puede ser determinante para orientar el diagnóstico[1, 2].

La clínica varía según la localización y el grado de obstrucción. Los síntomas típicos incluyen tos súbita, estridor, dificultad respiratoria, cianosis o incluso pérdida de consciencia. En obstrucciones parciales suelen ser más sutiles, con tos crónica, sibilancias o infecciones respiratorias recurrentes, lo que retrasa el diagnóstico y favorece la aparición de neumonías de repetición. En niños predominan cuerpos extraños orgánicos, mientras que en adultos suelen ser inorgánicos, localizándose con mayor frecuencia en el bronquio principal derecho por su orientación vertical[1-4].

La radiografía de tórax es la prueba inicial, útil para detectar cuerpos radiopacos o signos indirectos de obstrucción, como atelectasia o hiperinsuflación. La tomografía computarizada mejora la detección de objetos radiolúcidos. La broncoscopia flexible es el *Gold Standar* diagnóstico y, en algunos casos, terapéutico. No obstante, la broncoscopia rígida bajo anestesia general es el procedimiento de elección en la mayoría de los casos, ya que proporciona un mejor control de la vía aérea y facilita la extracción de los objetos. En escenarios complejos se han descrito técnicas complementarias, como la crioterapia o la broncoscopia navegacional, que amplían las posibilidades terapéuticas[3-5].

CASO CLÍNICO

Mujer de 52 años, con antecedentes de trastorno bipolar y consumo de tóxicos, acude a Urgencias tras ingestión de clavos y cristales.

La radiografía de tórax posteroanterior mostró dos imágenes radiopacas en el hemitórax derecho, compatibles con cuerpos metálicos; la proyección lateral confirmó su localización en la vía aérea. La radiografía cervical lateral mostró un cuerpo extraño en la región retrocricoidea, y en la radiografía abdominal se visualizaron múltiples objetos radiopacos en la cavidad gástrica.

La paciente se encontraba estable. Inicialmente, el Servicio de Otorrinolaringología extrajo un fragmento de cristal localizado en la laringe. Posteriormente, se practicó intubación orotraqueal con broncoscopio rígido de Dumon-Harrell, y se introdujo un fibrobroncoscopio para la exploración de la vía aérea. Se identificó solo un clavo en el bronquio segmentario de la pirámide basal derecha, siendo el árbol bronquial izquierdo normal. Se llevó a cabo intubación selectiva del bronquio principal derecho con broncoscopio bronquial, permitiendo la extracción del cuerpo extraño mediante una pinza.

Finalmente, se procedió a la intubación convencional para realizar la laparotomía, confirmándose la presencia de múltiples clavos en cavidad digestiva.

La evolución fue favorable, con estabilidad respiratoria y digestiva, quedando ingresada en Psiquiatría para ajuste terapéutico.

CONCLUSIÓN

La aspiración de cuerpos extraños en la vía aérea es una urgencia potencialmente letal cuyo pronóstico depende del diagnóstico y tratamiento precoces. La sospecha clínica, las pruebas de imagen y la actuación multidisciplinar son claves para reducir la morbimortalidad.

Recibido: 30.10.2025 Aceptado: 03.11.2025

Dra. Laura Maté Miguel.
laura_mate96@hotmail.com

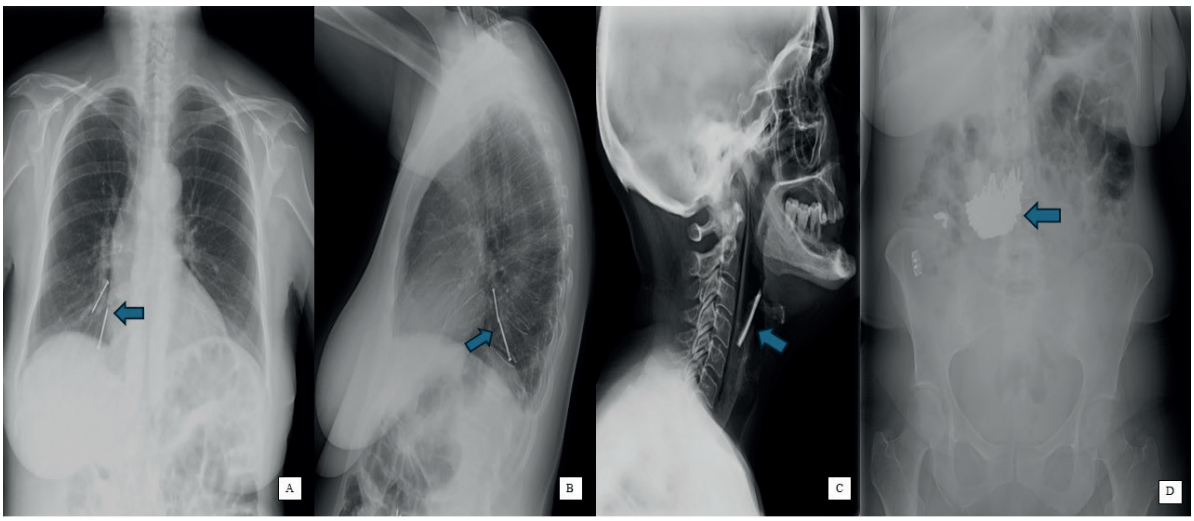

Imagen 1. A) Radiografía de tórax PA. Se identifican dos imágenes de densidad metal localizadas en pirámide basal derecha, de probable localización intrabronquial. B) Radiografía de tórax lateral. En esta proyección se localizan mejor los objetos confirmando que se hallan en segmentos posteriores del lóbulo inferior derecho. C) Radiografía de cuello en proyección lateral. Imagen de alta densidad de probable localización en vertiente proximal de la laringe. D) radiografía de abdomen. Múltiples objetos de densidad metal de localización intraabdominal.

BIBLIOGRAFÍA:

1. Orhan M, Akif M, Nisa S et al. Diagnostic performance of CXR and CT in pediatric foreign body aspiration: a PICU-based bronchoscopy study. Children. 2025; 12 (7): 1.035.
2. Markov S, Markova P, Karavelikova I et al. Foreign bodies in lower airway in children: brief review and clinical experience. Children. 2025; 12(1): 67.
3. Nassif N D, Ubhi M, Kapoor A. Ex-aspirated: a case of dental product aspiration with retrieval methodology and current review. Cureus. 2023; 15(5): e39074.
4. Torii A, Saka H, Clapp T et al. Removal of a foreign body by rigid bronchoscope after virtual reality-aided presurgical planning: a case report. Resp Med Case Rep. 2022; 38: 101698.
5. Mohammadzadeh M, Baniasad A, Alamdaran SA et al. Diagnostic value of chest CT scan for airway foreign body aspiration in children. Egypt Pediatr Assoc Gaz. 2025; 73: 70.