TUMOR EN TRÁQUEA COMPATIBLE CON SCHWANNOMA

E. Gallardo-Navarro[1], N. Signoret Limiñana[1], J.M. Lorenzo Silva[2], M.A. Martínez Arias[2].
[1]*Residente de tercer año de cirugía general, Hospital Español, Ciudad de México.*
[2]*Cirujano de tórax y pulmón del Hospital Español, Ciudad de México.*

RESUMEN

Los tumores neurogénicos primarios de pulmón son extremadamente raros. La incidencia fue de aproximadamente el 0,2% de todos los tumores broncopulmonares y el 2,2% de todos los traqueobronquiales. Paciente femenino de 29 años, que acudió a consulta con disnea de esfuerzo medio y sensación de cuerpo extraño en tráquea, con tomografía computarizada de cuello y tórax, con presencia de masa exofítica traqueal en tercio medio. Se realizó una broncoscopia rígida, en la que se identificó un tumor que ocluye el 90% de la luz, pediculada, se realizó resección endoscópica y se resecó en su totalidad, con reporte de un schwannoma traqueal, luego se realizó una ablación del lecho tumoral con láser diodo en todo el lecho sin complicaciones. El paciente presentó buena evolución sin datos de compromiso respiratorio hasta la fecha actual.

Palabras clave: Tumor benigno, Broncoscopia, Tumores neurogénicos primarios, Schwannoma, Tumor traqueal.

TROCHAEAL TUMOUR COMPATIBLE WITH SCHWANNOMA

ABSTRACT

Primary neurogenic tumors of the lung are extremely rare, the incidence was approximately 0.2% of all bronchopulmonary tumors and 2.2% of all tracheobronchial tumors. A 29-year-old female patient presented for consultation with medium exertional dyspnea and foreign body sensation in the trachea, with computed tomography of the neck and chest, with the presence of an exophytic tracheal mass in the middle third. A rigid bronchoscopy was performed, in which a tumor was identified occluding 90% of the light, pediculated, endoscopic resection was performed and resected in its entirety, with report of a tracheal schwannoma, then an ablation of the tumor bed was performed with diode laser in the entire bed without complications. The patient presented good evolution with no data of respiratory compromise up to the present date.

Key words: Benign tumor, Bronchoscopy, Primary neurogenic tumors, Schwannoma, Tracheal tumor.

INTRODUCCIÓN

Los tumores de pulmón neurógenos primarios son extremadamente raros, la incidencia es del 0,2% de todos los tumores broncopulmonares y el 2,2% de todos los tumores traqueobronquiales[1]. Aparecen con mayor frecuencia en la tercera década de la vida, con una incidencia mayor en mujeres[2,3]. El neurilemoma, solo se han descrito 51 casos en la literatura[3, 4]. La mayoría de los tumores traqueales se asocian con carcinoma de células escamosas (maligno) y carcinoma adenoide quístico (maligno intermedio), dentro de los tumores traqueales primarios benignos, los tumores neurogénicos, se dividen en dos categorías, schwannoma y neurofibroma[4-6]. Se origina a partir de células de Schwann, estos tumores pueden crecer en los nervios periféricos, mediastino, mediastino posterior, raíces nerviosas espinales posteriores y el ángulo pontocerebeloso[4, 7]. Se observa con mayor frecuencia en el tercio distal de la tráquea, seguido del tercio superior y luego en el tercio medio[8, 9]. Los signos y síntomas incluyen tos, sibilancias y disnea, los síntomas menos comunes incluyen hemoptisis, ronquera y dolor torácico, según el tamaño, la ubicación y la extensión del estrechamiento de las vías respiratorias por el tumor[9, 10]. Los síntomas surgen cuando la luz traqueal está obstruida en el 75% de su calibre, estos pacientes son diagnosticados como asmáticos, a pesar de no mejorar con la administración de broncodilatadores[10, 11].

PRESENTACIÓN DEL CASO

Mujer de 29 años, sin antecedentes crónicos degenerativos significativos. Presenta cuadro clínico de dos semanas de evolución, caracterizado por disnea de esfuerzos medios y sensación de cuerpo extraño en tráquea, se trata con nebulizaciones con bromuro de ipratropio/salbutamol y budesonida, sin mejoría de la sintomatología. Acude a urgencias por empeoramiento de los síntomas, durante el examen físico, los signos vitales del paciente estaban dentro de los parámetros normales. El paciente se encontró con estridor laríngeo, sin datos de dificultad respiratoria, con campos pulmonares sin alteraciones. El resto de la exploración física fue normal. Durante su estancia en urgencias, se solicitaron estudios de laboratorio generales y radiografía de tórax sin alteraciones. Se solicita tomografía computada, con presencia de una masa traqueal exofítica en el tercio medio de la tráquea dependiente de la pared lateral izquierda de 12x8 mm (**Figura 1**). Se realizó una broncoscopia rígida, en la que se identificó un tumor en el tercio medio de la tráquea, a nivel del 7º - 8º anillo traqueal, ocluyendo el

Recibido: 07.02.2025 Aceptado: 26.05.2025

Dr.Elías Gallardo-Navarro.
gallardo18E@gmail.com

90% de la luz traqueal, pedunculado y comprometiendo la porción lateral y la pars flácida de la tráquea (**Figura 2A**). Se hizo resección mecánica con el bisel, al no haber presencia de sangrado no se hizo fotocoagulación previamente, se reseca en su totalidad. No se usó asa de diatermia u otro instrumento electroquirúrgico.

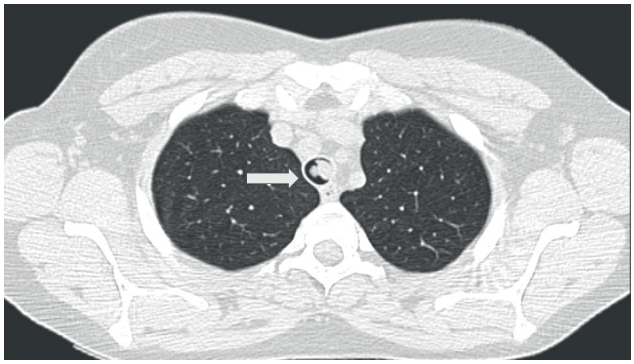

Figura 1: Tomografía de cuello y tórax con contraste IV, corte axial, la flecha muestra una masa traqueal exofítica en el tercio medio.

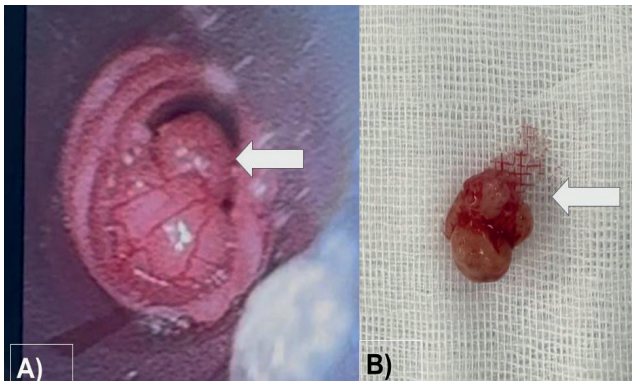

Figura 2: A- Tumor en el tercio medio de la tráquea, a nivel del 7º - 8º anillo traqueal, ocluye el 90% de la luz, pedunculado y compromete la porción lateral y la pars flácida. B- Lesión tras resección por broncoscopia rígida.

En el examen histopatológico se describe un schwannoma traqueal con proteína inmunofenotipo S-100+/SOX-10+, con índice de proliferación del 1%, con bordes quirúrgicos en contacto con la lesión. Posteriormente se realizó una nueva broncoscopia a las 48 horas, en la que se realizó una ablación del lecho tumoral con láser diodo a razón de dos disparos de 6,00 W en 500 ms con 40 ms de exposición a la mucosa, sin complicaciones (**Figura 3**). La paciente presentó buena evolución clínica, sin evidencia de compromiso respiratorio. Fue dada de alta debido a una mejoría. A los 6 meses se solicita broncoscopia donde no se observa tumoración, y no presenta secuelas respiratorias en relación al padecimiento (**Figura 4**).

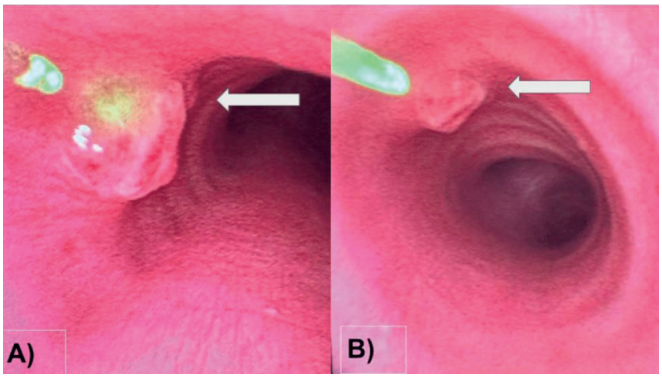

Figura 3: (A) Tumor remanente y (B) Ablación del lecho tumoral con láser de diodo.

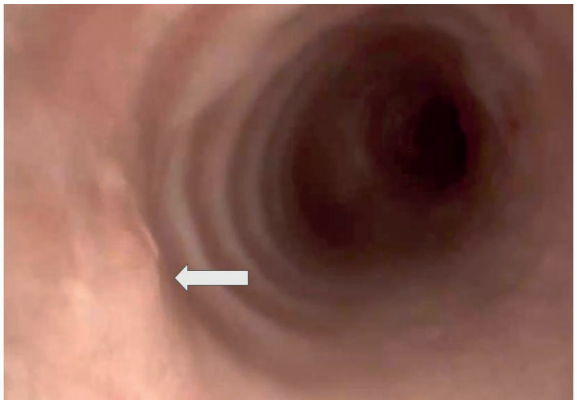

Figura 4: Imagen por broncoscopia 6 meses después de su alta hospitalaria, no se observa sitio de tumoración.

DISCUSIÓN

La primera descripción de un neurilemoma traqueal fue realizada por Straus y Guckien en 1951[11], Kashara ha propuesto un sistema de clasificación para los schwannomas pulmonares[12]. Los schwannomas pulmonares se clasificaron en dos grupos según su localización, lesiones centrales localizadas en el hilio y en las regiones anteriores de los bronquios que son visibles en la broncoscopia, y lesiones periféricas que no son visibles en la broncoscopia y pueden verse como nódulos en la radiografía de tórax o en la tomografía computarizada[13]. El tipo central se divide a su vez en dos subtipos, el tipo 1, que se limita al espacio intraluminal, y el tipo 2, que puede existir tanto en espacios intraluminales como extraluminales[14, 15]. Una tomografía computarizada puede revelar la ubicación del tumor, mostrar el tamaño, y también puede dar la respuesta sobre si el tumor está confinado dentro de la luz traqueobronquial o evidencia de invasión a los órganos adyacentes[12]. Desde el punto de vista histológico, las células fusiformes del schwannoma están estructuradas en un patrón de núcleos altamente celulares y empalizados (Antoni A) o un patrón menos celular y más fibroso (Antoni B), con una proteína

S100 positiva en la tinción de inmunoperoxidasa[9, 10]. Actualmente, no existen pautas de tratamiento para los schwannomas traqueobronquiales, por lo tanto, es difícil elegir el mejor tratamiento, la cirugía abierta puede ser la primera opción, sin embargo, la terapia intervencionista mediante broncoscopia se ha utilizado en tumores traqueobronquiales benignos y se ha demostrado segura y eficaz[8, 9, 14]. Los schwannomas traqueobronquiales crecen lentamente, tienen una baja probabilidad de recurrencia después de la resección y pueden tratarse con broncoscopia[14]. El criterio estándar para el tratamiento del schwannoma traqueal es la resección traqueal quirúrgica abierta con anastomosis terminal. Sin embargo, no es adecuado para la resección traqueal segmentaria larga. Los informes sobre el uso de la extirpación endoscópica de este tumor han aumentado en la literatura reciente. El abordaje endoscópico incluye resección con láser, electrocauterización, coagulación con plasma de argón, crioterapia, escisión endoscópica, microdesbridamiento y bisturí de rayos gamma de alta frecuencia[9, 15].

CONCUSIÓN

Tumor poco frecuente de localización traqueal, que se somete a un abordaje mínimamente invasivo con una rápida recuperación que reduce su morbilidad al no realizar cirugía abierta, con buenos resultados postoperatorios y sin presentar recidiva a los 6 meses de observación.

BIBLIOGRAFÍA

1. Imen T, Sadok BM, Raoudha A et al. Schwannoma endobronquial en adultos: informe de un caso. Reporte de Casos de Medicina Respiratoria. 2021, 33:101396. 10.1016/j.radcr.2022.07.115
2. C.A. Righini, T. Lequeux, M.H. Laverierre, et al. Eur. Arch. Oto-Rino-Laringo. 262:157-160. 10.1007/s00405-004-0778-0
3. Hassan Fahmi Alkhars, Turki Al Muhaimid, Fatmah Al Abdulwahid et al. Escisión endoscópica del schwannoma traqueal primario: informe de un caso. Revista Americana de Informes de Casos. 2023, 18:24. 10.12659/AJCR.939823
4. Han DP, Xiang J, Ye ZQ et al.: Schwannoma traqueal primario tratado con resección quirúrgica: informe de un caso. Revista de Enfermedades Torácicas. 2017, 9:249-52. 10.21037/jtd.2017.02.85
5. Shimada T, Shinichi Okuzumi, Tomoo Kakimoto et al.: Neumotórax como una presentación rara de schwannoma bronquial. Casos Clínicos de Medicina Respiratoria. 2022, 36:101590-0. 10.1016/j.rmcr.2022.101590
6. Ortega Morales FJ, Carbajo Carbajo M, Hernández Alonso M et al. Schwanoma de tráquea. Archivos de Bronconeumología. septiembre de. 1985, 21:234-6. 10.1016/S0300-2896(15)32113-X
7. Straus GD, Guckien JL. Schwannoma del árbol traqueobronquial. Ann Otol Rhinol Laringología. 1951, 60:242-246. 10.1177/000348945106000122
8. Kasahara K, Fukuoka K, Konishi M et al. Dos casos de neurilemmoma endobronquial y revisión de la literatura en Japón. Pasante Med. 2003, 42:1215-1218. 10.2169/Medicina interna.42.1215
9. Han DP, Xiang J, Ye ZQ et al. Schwannoma traqueal primario tratado mediante resección quirúrgica: reporte de un caso. Revista de Enfermedades Torácicas. marzo de. 2017, 9: 249-52.
10. Rafieian S, Ershadi R, Amini H et al. Schwannoma intratraqueal benigno primario: informe de un caso y revisión de la literatura. Rep. de Casos Respirol 2023, 31:01241. 10.1002/RCR2.1241
11. Hamouri S, Novotny NM. Schwannoma traqueal primario: una revisión de una entidad poco frecuente: conocimientos actuales sobre el tratamiento y el seguimiento. Revista Cirugía Cardiotorácica. 2017, 12:105. 10.1186/s13019-017-0677-2
12. Zhang L, Tang W, Hong QS et al. Reporte de caso: Un schwannoma traqueobronquial en un niño. Reporte de Casos de Medicina Respiratoria. 1 de enero. de. 2020, 30:101047-7. 10.1016/j.rmcr.2020.101047
13. Lina G, Pengguo H, Zhihua X et al. Schwannoma traqueobronquial: informe de un caso y revisión de la literatura. J Int Med Res. 2023, 51:3000605221149891. 10.1177/03000605221149891
14. Ge X, Han F, Guan W et al. Tratamiento óptimo para el schwannoma intratraqueal benigno primario: informe de un caso y revisión de la literatura. 2015, 10:2273-76. 10.3892/OL.2015.3521
15. Oxner CR, Shinners MJ, Godin DA et al. Obstrucción del schwannoma traqueobronquial. J La State Med Soc. 2005, 157:159.