# COMPLICACIONES CARDIOVASCULARES ASOCIADAS A NEUMONÍA NEUMOCÓCICA. A PROPÓSITO DE UN CASO

S. García Colmenero, E. Salcedo Lobera, R. Mongil Poce.
*Hospital Regional Universitario de Málaga.*

**Palabras clave:** empiema pleural, neumococo, pericarditis, insuficiencia cardiaca.

**Keywords:** pleural empyema, pneumococcus, pericarditis, heart failure.

## CASO CLÍNICO

Mujer de 37 años fumadora de 30 paquetes/año sin antecedentes de interés que acude a urgencias por dolor torácico pleurítico en hemitórax izquierdo de ocho días de evolución, fiebre (39,5°C), artralgias, náuseas, tos seca y disnea progresiva grado III de la NYHA. A la exploración taquipnéica (25 rpm) con uso de musculatura accesoria, taquicardia (120 lpm), hipoventilación en campo medio izquierdo mate a la percusión y saturación basal de oxígeno del 97%. Entre las pruebas complementarias destaca elevación de reactantes de fase aguda y derrame pleural masivo en el hemitórax izquierdo con desplazamiento mediastínico (**figura 1A**). Se decide ingreso para antibioterapia y toracocentesis reglada obteniendo un pH 6,48, glucosa <1 mg/dl y positividad para Streptococcus pneumoniae. Se coloca drenaje torácico. A los 5 días ante empeoramiento clínico se realiza una tomografía computerizada (TC) de tórax (**figura 1B y figura 1C**). El ecocardiograma confirma hipoquinesia leve del ventrículo izquierdo y derrame pericárdico con colapso auricular parcial. Ante el deterioro, se decide cirugía mediante toracoscopia videoasistida (VATS) biportal realizando una pleurectomía parcial y desbridamiento de tabiques fibrinosos (**figura 2**). Es dada de alta con seguimiento en consulta externa y antibioterapia con amoxicilina/clavulánico completando un mes quedando como secuela un engrosamiento del receso cardiofrénico superior (**figura 3**).

Este caso muestra los signos radiológicos característicos del empiema pleural en la TC (junto con su manifestación anatómica) y sus complicaciones cardiovasculares: el realce pleural tras contraste (96%) o el split pleura (70%) propios de empiema (1) o el derrame pleural bilateral propio de insuficiencia cardiaca (riesgo incrementado 7 veces en neumonía neumocócica) (2) y realce pericárdico propio de pericarditis, complicación rara de la neumonía en la era antibiótica. La antigenemia persistente a neumococo (66% de casos) predispone a estos eventos (3). Así mismo se muestra el proceder terapéutico ante un paciente no séptico donde el primer paso lo constituye el drenaje endotorácico asociado a fibrinolíticos y en segundo lugar la cirugía mediante VATS como técnica electiva cuando no es efectivo o se presentan complicaciones graves (4). La toracoscopia médica constituye una opción terapéutica prometedora en pacientes frágiles o con empiemas multiloculados (5).

**Conflictos de intereses.** No se ha recibido subvención económica para la realización de esta imagen. Los autores no presentan conflicto de intereses. Todos los autores declaran que no ha sido publicado previamente en ninguna otra revista.

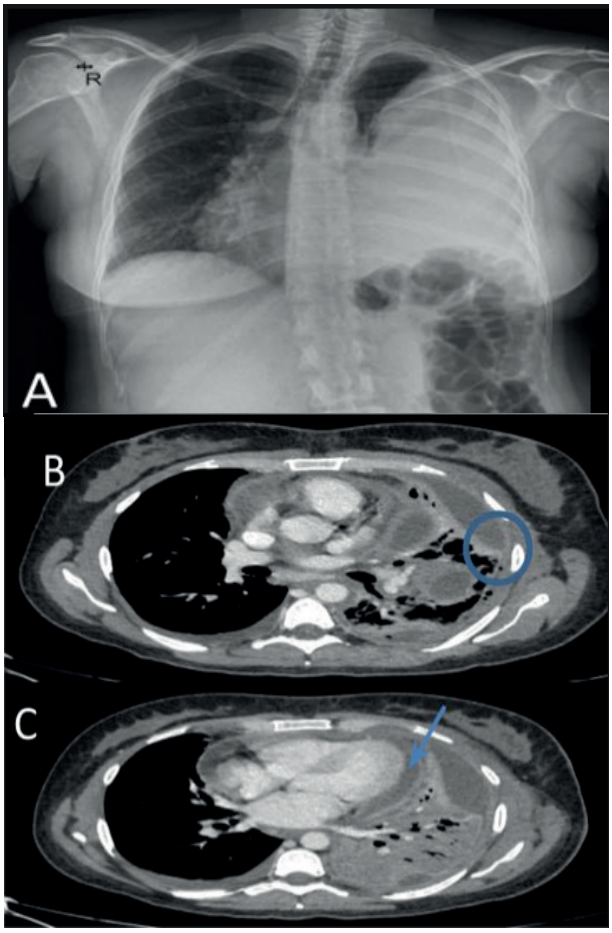


**Figura 1.** A) Radiografía de tórax posterior donde se aprecia derrame pleural con desplazamiento mediastínico contralateral; B) TC con contraste donde se aprecian múltiples loculaciones con realce pleural tras contraste y el signo de split pleura (círculo); C) Consolidación basal con broncograma aéreo, derrame pleural bilateral y derrame pericárdico con realce del pericardio parietal signo de pericarditis (flecha).

Recibido: 26.05.2025 Aceptado: 26.05.2025

Dr. Sergio García Colmenero.
s11296@hotmail.com

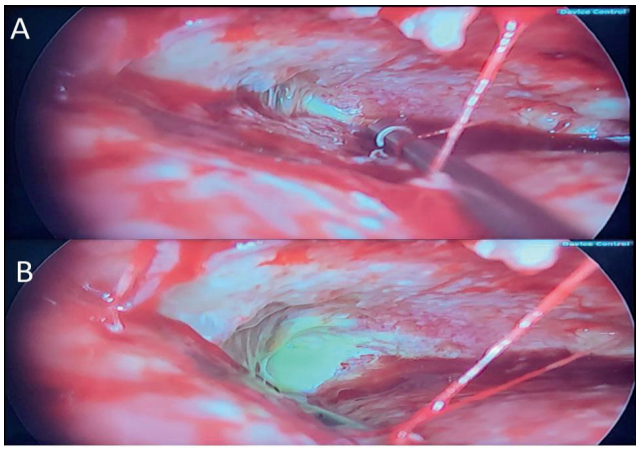


**Figura 2**. Imagen intraoperatoria. Se aprecia el parénquima pulmonar hepatizado y una pleura inflamada con depósitos de fibrina. Al fondo tabiques de fibrina (A) y lóculo del seno costofrénico posterior izquierdo de contenido purulento (B).

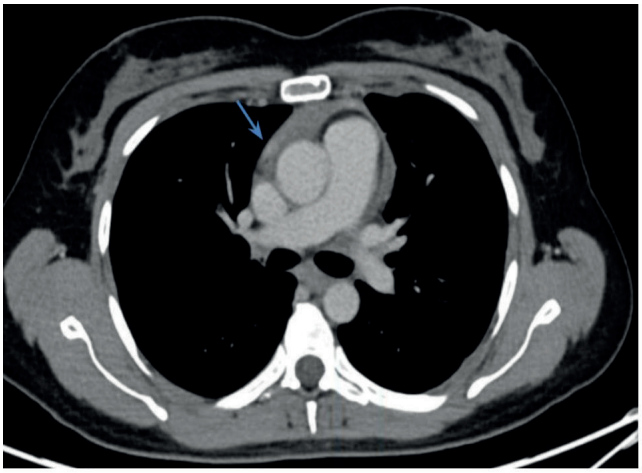

**Figura 3.** TC con contraste. Se aprecia derrame pericárdico leve de contenido denso con engrosamiento pericárdico en receso cardiofrénico superior (flecha) y resolución del empiema.

## BIBLIOGRAFÍA:

1. Shen KR, Bribriesco A, Crabtree T et al. The American Association for Thoracic Surgery consensus guidelines for the management of empyema. J Thorac Cardiovasc Surg [Internet]. 2017; 153(6): e129–46. Disponible en: http://dx.doi.org/10.1016/j.jtcvs.2017.01.030
2. Theilacker C, Guardado Escobar ME, Sato R et al. The risk of cardiovascular, cerebrovascular and thromboembolic events after community-acquired pneumonia among adults: a systematic literature review. Eur Respir Rev. 2025;34(237):240197. doi:10.1183/16000617.0197-2024.
3. Violi F, Cangemi R, Falcone M et al. Cardiovascular complications and short-term mortality risk in community-acquired pneumonia. Clin Infect Dis [Internet]. 2017; 64(11): 1.486–93. Disponible en: http://dx.doi.org/10.1093/cid/cix164
4. Chang J, Indja B, King J et al. Surgery versus intrapleural fibrinolysis for management of complicated pleural infections: a systematic review and meta-analysis. Respir Res [Internet]. 2024; 25(1): 323. Disponible en: http://dx.doi.org/10.1186/s12931-024-02949-1
5. Mondoni M, Saderi L, Trogu F et al. Medical thoracoscopy treatment for pleural infections: a systematic review and meta-analysis. BMC Pulm Med [Internet]. 2021; 21(1): 127. Disponible en: http://dx.doi.org/10.1186/s12890-021-01492-9