ELASTOFIBROMA DORSI BILATERAL. UNA ENFERMEDAD INFRECUENTE. A PROPÓSITO DE DOS CASOS

C. Torres Luque[1], J. Martínez Molina[1], E. Salcedo Lobera[1].
[1]*Servicio de Neumología. Hospital Regional Universitario de Málaga.*

El elastofibroma dorsi es una lesión benigna, frecuentemente localizada de manera unilateral y de forma incidental en los estudios de imagen. Las mujeres presentan una incidencia mayor que los varones en un ratio 5:1. Presentamos dos pacientes con dichas lesiones con la peculiaridad de localizarse de forma bilateral y siendo uno de ellos varones.

La incidencia estimada en varones y aparición bilateral se estima del 0,8%. La escasa literatura al respecto obliga a recordar este tipo de lesiones para tenerlas presentes en nuestra práctica clínica.

Se describe el caso de un varón de 64 años, ex-fumador desde hace 40 años con un índice acumulado tabáquico (IPA) de 40 paquetes-año. Acude a consulta de Neumología para estudio por disnea, en tomografía computerizada de tórax (TC de tórax) se observa cuadro compatible con una posible neoplasia pulmonar y dos imágenes hipodensas a nivel subescapular compatibles con elastofibroma dorsi bilateral **(FIGURA 1A)**. El paciente se encontraba asintomático en todo momento, sin alteraciones en el movimiento o la sensibilidad, actualmente se encuentra en seguimiento.

La segunda paciente con una edad de 68 años ex-fumadora con un índice acumulado de tabaco de 30 paquetes-año y sin antecedentes de interés. Derivada a consulta de Neumología por un posible nódulo en lóbulo superior derecho objetivado en una tomografía axial computarizada (TC) de arterias coronarias, se amplía estudio a TC de tórax para mejor caracterización y se objetivan dos imágenes subescapulares bilaterales compatibles con elastofibromas dorsi bilaterales **(FIGURA 1B)**. Al interrogar a la paciente no presentaba ningún síntoma neurológico ni muscular a dicho nivel y actualmente se encuentra en seguimiento.

El elastofibroma dorsi se considera una lesión benigna de partes blandas de origen mesenquimal. Se trata de un tumor fibroblástico/miofibroblástico de lento crecimiento de contenido variable de colágeno, grasa y fibras elásticas. Es una masa hipocelular mal circunscrita no encapsulada que no se adhiere a planos profundos. Su etiología se desconoce, aunque las teorías apuntan a que se deben a microtraumas sobre la articulación produciendo la proliferación de las fibras elásticas.

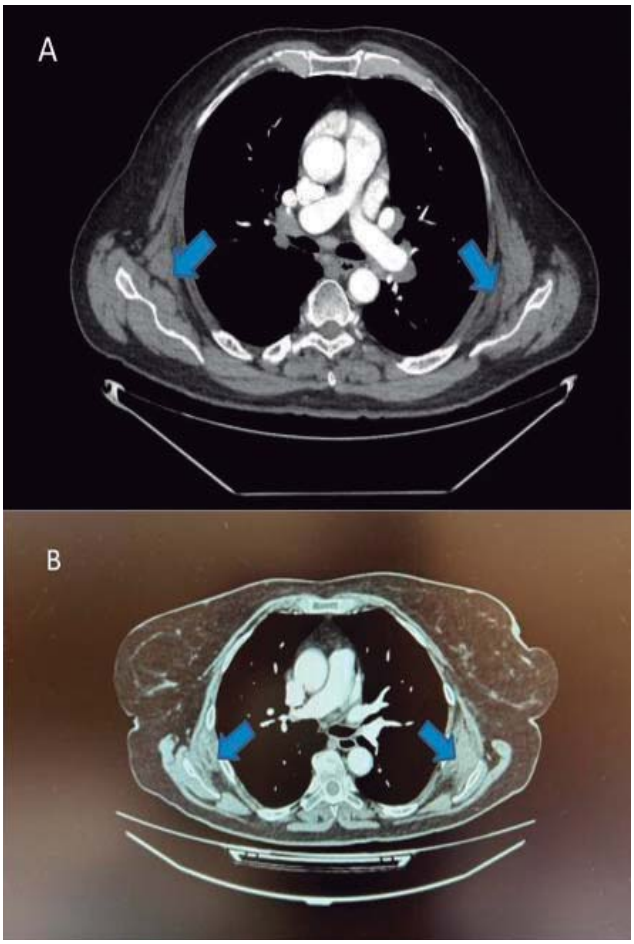

FIGURA 1: A. Corte axial de tomografía computerizada de tórax del primer paciente donde se observa dos lesiones hipodensas a nivel subescapular (flecha). B. Corte axial de tomografía computerizada de tórax del segundo paciente donde se observa dos lesiones hipodensas a nivel subescapular (flecha).

Dicha afectación es más frecuente en mujeres que en hombres, en un radio 5:1, sobre todo en la 4º y 5º década de la vida, además la localización más frecuente es unilateral, entre la escápula y la pared torácica, a nivel de la sexta y octava costilla, siendo la localización bilateral

Recibido: 26.10.2024 Aceptado: 1.2.2025

Dra. Esperanza Salcedo Lobera.
esalcedolobera@gmail.com

muy infrecuente con una prevalencia en la literatura del 10%[1].

AlAwaji A. et al.[2] realizaron un estudio en 2022 donde analizaron más de 4.000 TC y encontraron que sólo 36 de ellos presentaban esta tumoración siendo 11 bilaterales y 8 en varones, así, estimaron la incidencia en torno a un 0,8%.

El diagnóstico suele ser incidental, al realizar pruebas de imagen con TC de tórax o resonancia magnética; ya que la mayoría de los pacientes se encuentran asintomáticos en el momento del diagnóstico. En ocasiones, debemos realizar un diagnóstico diferencial con patologías malignas como neoplasias mesenquimales tipo liposarcomas, fibrosarcomas, histiocitomas fibrosos malignos o metástasis[3].

No suele precisar tratamiento, salvo que se produzcan síntomas o existan dudas sobre su potencial maligno, que se realizaría su extirpación quirúrgica[1].

Cabe destacar, la peculiaridad de este tipo de tumores y la baja prevalencia en la población general, sobre todo en la localización bilateral y en el sexo masculino.

BIBLIOGRAFÍA

1. Pessoa J, Sasso AAD, Barreto MM et al. Bilateral elastofibroma dorsi. Radiol Bras. 2016; 49(1): 61–61.
2. AlAwaji AI, Alsaadi MJ, Bauones S. Prevalence of elastofibroma dorsi found incidentally upon chest computed tomography scan: A tertiary care center experience. Saudi Med J. 2022; 43(2): 156–60.
3. Bartocci M, Dell'Atti C, Meacci E et al. Clinical features, imaging findings, treatment aspects of elastofibroma dorsi and long-term outcomes after surgical resection. Eur Rev Med Pharmacol Sci. 2017; 21 (9): 2.061-2.068.