FISIOPATOLOGÍA DE UN DERRAME PLEURAL DERECHO CRÓNICO TRAS UN TRAUMATISMO TORACOABDOMINAL DERECHO EN ACCIDENTE DE TRÁFICO

J.L. Freixinet Gilart[1], J.J. Cabrera Cabrera[1], R. Falero Pérez[2].

[1]*Instituto Universitario de Investigación Biomédica y Sanitaria. Universidad de Las Palmas de Gran Canaria.*

[2]*Servicio de Radiología. Hospital Universitario de Gran Canaria Dr. Negrín.*

RESUMEN

Mujer de 54 años, sin antecedentes patológicos de interés, que sufrió un accidente de tráfico con impacto sobre el hipocondrio derecho.

La paciente evolucionó inicialmente de forma favorable, pero dos semanas después de recibir el alta, presentó un derrame pleural derecho masivo. La analítica realizada era compatible con un cuadro de hipertensión portal. La tomografía computarizada y la biopsia hepática confirmaron el diagnóstico de síndrome de síndrome de Budd Chiari postraumático. Fue tratada con toracoscopia y pleurodesis con talco.

Se trata de un caso dederrame pleural postraumático secundario a un traumatismo que provocó una trombosis de las arterias suprahepáticas, lo que define un síndrome de Budd Chiari.

PATHOPHYSIOLOGY OF A CHRONIC RIGHT PLEURAL EFFUSION AFTER RIGHT THORACOABDOMINAL TRAUMA IN A TRAFFIC ACCIDENT

ABSTRACT

A 54-year-old woman with no relevant medical history was involved in a traffic accident with impact to the right hypochondrium.

The patient initially evolved favorably, but two weeks after discharge developed a massive right pleural effusion. Laboratory tests were consistent with portal hypertension. Computed tomography and liver biopsy confirmed the diagnosis of post-traumatic Budd–Chiari syndrome. She was treated with thoracoscopy and talc pleurodesis.

This is a case of post-traumatic pleural effusion secondary to trauma that caused thrombosis of the suprahepatic veins, defining a Budd–Chiari syndrome.

CASO CLÍNICO

Se trata de una mujer de 54 años, sin antecedentes patológicos previos, que sufrió un accidente por colisión de su vehículo recibiendo impacto por el costado derecho, llevando cinturón de seguridad. Fue trasladada a Urgencias, con dolor cervical, en el área del músculo trapecio y brazo derechos. Se le dio de alta en las horas siguientes con tratamiento analgésico y miorrelajantes. Dos semanas después, acudió de nuevo al Servicio de Urgencias por dificultad respiratoria, sin tos, ni expectoración. La exploración física no reveló ningún dato de interés, salvo una abolición completa del murmullo vesicular en el hemitórax derecho. En los análisis practicados los hallazgos patológicos fueron los siguientes: hemoglobina 9,12 g/dl, concentración plasmática de albúmina 3g/l, índice de Quick 68%, dímero D 4.340 ng/ml,Na 131mEq/L, LDH 541 mu/ml, GGT 286 mu/ml, fosfatasa alcalina 174 mu/ml y excreción urinaria de Na en 24 horas 16 mEq.

La radiografía de tórax mostró un derrame pleural masivo derecho. La tomografía computarizadaabdominal con contraste endovenoso, halló un hígado con una atenuación heterogénea, con signos claros de trombosis de las venas suprahepáticas (VSH) y edema en hilio hepático y lecho vesicular, hallazgos propios de un síndrome de Budd Chiari (SBC) **(FIGURA 1)**.

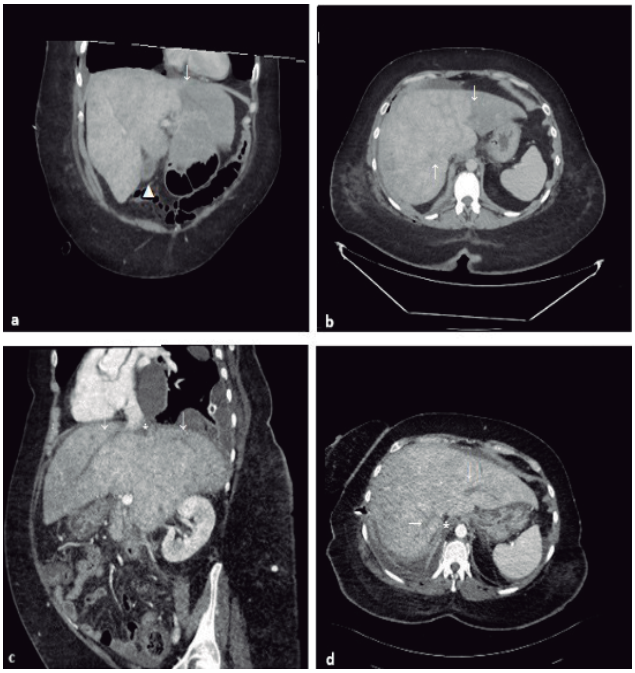

FIGURA 1: TC abdominal con contraste en fase portal. Estudio inicial (a y b) y un mes más tarde (c y d). a: hepatomegalia con patrón de captación moteado o en mosaico ("nutmegliver"), con hipoperfusión más evidente del lóbulo hepático izquierdo. Vena suprahepática izquierda trombosada (flecha).

Recibido: 23.12.2024 Aceptado: 11.2.2025

Dr. Jorge Lorenzo Freixinet.
jorgelorenzo.freixinet@ulpgc.es

Engrosamiento y edema de la pared de la vesícula biliar (cabeza de flecha). b: corte axial: Parénquima hepático con patrón de realce en mosaico, con defecto de repleción de las venas suprahepáticas izquierda y derecha por trombosis (flechas). c:corte sagital oblicuo: Trombosis completa de venas suprahepáticas izquierda y derecha (flechas) y parcial de la vena cava intrahepática (*). Derrame pleural loculado con tubo de drenaje pleural. d:corte axial: vena cava intrahepática trombosada (*). Trombosis de venas suprahepáticas derecha e izquierda (flechas). No se identifica la vena suprahepática media. Hígado heterogéneo. Leve ascitis de nueva aparición. Tubo de drenaje pleural derecho y derrame pleural ipsilateral incluidos parcialmente.

El derrame pleural fue tratado inicialmente con drenaje pleural y, en un segundo momento, mediante toracoscopia y pleurodesis con talco, que logró minimizarlo. Sin embargo, siguió un curso recidivante, por lo que se instauró tratamiento diurético continuo con furosemida y espironolactona, además de heparina de bajo peso molecular 80 mg/sc cada 24 horas. La paciente se halla actualmente en régimen ambulatorio en situación de estabilidad clínica, pendiente de realizar tratamiento del SBC, mediante la implantación de shunt intrahepático vía transyugular. Es candidata, en función de la evolución, a un trasplante hepático.

DISCUSIÓN

El SBC viene definido por una obstrucción del drenaje venoso hepático ocasionado por una trombosis de las VSH. Se trata de un cuadro raro, descrito con mayor frecuencia en síndromes mieloproliferativos1. El desarrollo de un SBC secundario a un traumatismo hepático es extremadamente infrecuente calculándose que representa un 2% de todos los casos de origen adquirido[1, 2]. En estos casos, el cuadro se produce por una trombosis de las VSH o un bien un hematoma que las comprime, provocando su colapso[3, 4]. En el presente caso, alguno de los parámetros obtenidos en su segundo ingreso motivado por disnea debida aun derrame pleural derecho, tales como, la hiponatremia, la escasa excreción urinaria de sodio y la notable elevación de enzimas hepáticos, podrían haber establecido la sospecha de derrame pleural secundario a hipertensión portal. Aunque el derrame pleural no es un hallazgo infrecuente en la enfermedad hepática avanzada, es una complicación que puede observarse muy ocasionalmente en pacientes que desarrollan ascitis. Este hecho viene condicionado por la existencia de defectos en la continuidad diafragmática, a través de los cuales el líquido ascítico puede pasar a la cavidad pleural favorecido por la presión negativa del espacio pleural. El control de un derrame pleural ascíticoes extremadamente difícil, dado el continuo flujo de líquido que se produce. La pleurodesis a través de toracoscopia, aunque no tiene una evidencia científica elevada, es una de las escasas opciones terapéuticas existentes[5, 6]. Por su escasa agresividad, después del drenaje pleural simple, la consideramos como primera medida a llevar a cabo. Con su realización, se controló la situación, quedando un derrame residual.

La secuencia de tratamiento del SBC que se recomienda, en la actualidad se basa en un algoritmo en el que se contempla el tratamiento médico, incluyendo la anticoagulación, el tratamiento endovascular (angioplastia, colocación de endoprótesis y trombolisis local) y la colocación de un shunt portosistémico transyugular (TIPS). El trasplante hepático es la etapa final del tratamiento[5].

El SBC, por tanto, puede producirse en el contexto de un traumatismo hepático y puede dar lugar a un derrame pleural, circunstancia que, aunque muy rara, debe tenerse en cuenta.

BIBLIOGRAFÍA

1. García Pagan JC, Valla DC. Primary Budd-Chiari Syndrome. New Engl J Surg 2023; 338: 1.307-16.
2. García Pagan JC, Perelló A, Bosch J. Síndrome de Budd-Chiari. Gastroenterol y Hepatol 2000; 23: 491-497.
3. Izard G, Houri R, Randrianasolo S et al. Acute Budd-Chiari Syndrome of traumatic origin. Press Med 1995; 24: 1.209-10.
4. Markert DJ, Shanmuganathan K, Mirvis SE et al. Budd-Chiari Syndrome resulting from intrahepatic IVC compression secondary to blunt hepatic trauma. Clin Radiol 1997; 52: 384-7.
5. Yong LV, Guohong H, Daiming F. Hepatic hydrothorax. Ann Hepatol 2018; 17: 33-46.
6. Sudaralingam A, Grabczack EM, Burra P et al. ERS statement on benign pleural effusions in adults. EurResp J 2024; 64: 2302307. Doi10.1183/13993003.02307-2023.