SÍNDROME DE WÜNDERLICH COMO PRESENTACIÓN DE LINFANGIOLEIOMIOMATOSIS

C. Carrera Cueva[1], J. Rodríguez Medina[1], C. López Ramírez[1].

[1]*Unidad Médico - Quirúrgica de Enfermedades Respiratorias, Hospital Universitario Virgen del Rocío, Sevilla.*

Premio Caso Clínico 50º Congreso Neumosur, año 2024

RESUMEN

El síndrome de Wünderlich, secundario a la rotura espontánea de un angiomiolipoma, constituye una forma de presentación infrecuente de la linfangioleiomiomatosis (LAM). Se presenta el caso de una mujer de 56 años que acudió a urgencias por un episodio sincopal asociado a dolor en fosa renal izquierda. La tomografía computarizada (TC) mostró un hematoma retroperitoneal por rotura de un angiomiolipoma (AML) renal, así como múltiples quistes pulmonares como hallazgos concomitantes, estableciéndose el diagnóstico de LAM durante el seguimiento. Este caso subraya la importancia de reconocer manifestaciones extrapulmonares como vía de sospecha diagnóstica precoz en enfermedades pulmonares raras como la LAM.

Palabras clave: Síndrome de Wünderlich, Linfangioleiomiomatosis, Angiomiolipoma.

WUNDERLICH SYNDROME AS A PRESENTATION OF LYMPHANGIOLEIOMYOMATOSIS

ABSTRACT

Wunderlich syndrome, secondary to spontaneous rupture of an angiomyolipoma, represents an uncommon presentation of lymphangioleiomyomatosis (LAM). We report the case of a 56-year-old woman who presented to the emergency department with a syncopal episode associated with left flank pain. Computed tomography (CT) revealed a retroperitoneal hematoma due to rupture of a renal angiomyolipoma (AML), as well as multiple pulmonary cysts as concomitant findings, leading to the diagnosis of LAM during follow-up. This case highlights the importance of recognizing extrapulmonary manifestations as an early diagnostic clue in rare pulmonary diseases such as LAM.

Keywords: Wunderlich syndrome, Lymphangioleiomyomatosis, Angiomyolipoma

INTRODUCCIÓN

La linfangioleiomiomatosis (LAM) es una enfermedad pulmonar rara que afecta predominantemente a mujeres en edad fértil, con una edad media de presentación en torno a los 35 años. Aunque su incidencia real no se conoce con exactitud, se estima entre 1 - 2,6 casos por millón de habitantes[1]. La LAM puede presentarse de manera esporádica, sin asociación con otras patologías, o en el contexto de una esclerosis tuberosa (ET), siendo esta última forma menos frecuente, pero con una clínica más precoz[1]. A pesar de su curso clínico variable, la mayoría de los pacientes desarrollan una pérdida progresiva de la función pulmonar, con complicaciones como neumotórax, quilotórax y la aparición de tumoraciones como los angiomiolipomas (AML) renales olinfangioleiomiomas[1-3].

El caso clínico que se presenta resalta la importancia de conocer la posible coexistencia de la LAM y los AML renales y subraya la relevancia clínica de realizar un diagnóstico precoz que permita aplicar un tratamiento adecuado a tiempo.

CASO CLÍNICO

Mujer de 56 años, con antecedentes personales de hipercolesterolemia y fumadora escasa en su juventud con consumo acumulado de 3 paquetes–año y abandono hace más de 30 años. Acudió a urgencias por episodio sincopal secundario a dolor de semiología cólica en fosa renal izquierda. En ese contexto, la paciente presentó desviación de la comisura oral y pérdida del tono muscular, que recuperó de forma espontánea tras aproximadamente 30 segundos. Inicialmente fue dada de alta tras realizarse una TC craneal sin hallazgos de patología intracraneal aguda. Sin embargo, regresó poco después por un nuevo episodio presincopal al salir del hospital.

La paciente se encontraba apirética, con una presión arterial de 85/55 mmHg. El examen neurológico reveló una puntuación de Glasgow 15/15, pupilas isocóricas y normorreactivas, pares craneales sin alteraciones, y tono, fuerza y sensibilidad conservadas de miembros superiores e inferiores. Al explorar la marcha, a los pocos segundos de intentar la bipedestación, refirió mareo intenso que le obligó a sentarse de nuevo.

En la analítica de urgencias, se observó un descenso de la hemoglobina desde 11,4 hasta 7,7 g/dl. Coincidiendo con ello, la paciente inició un cuadro de dolor agudo en fosa renal izquierda con irradiación en cinturón. Se solicitó realización de TC torácico – abdominal **(FIGURA 1)**, que evidenció un hematoma retroperitoneal perirrenal

Recibido: 3.4.2024 Aceptado: 28.4.2024

Dr. Carlos Carrera Cueva.
carlos.carrera.cueva@gmail.com

izquierdosecundario a la probablerotura de unAML renalde gran tamaño (13 x 10,7 x 14 cm) localizado en el polo superior del riñón izquierdo. Además, se identificó un foco de sangrado arterial activo dependiente de la arteria renal polar superior ipsilateral, así como múltiples quistes pulmonares de pared fina.

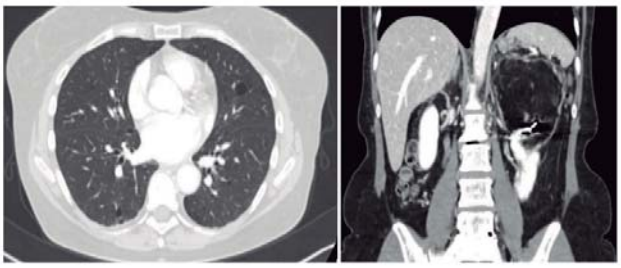

FIGURA 1: Quistes pulmonares bilaterales (izquierda). Angiomiolipoma renal izquierdo

La paciente recibió transfusión de tres concentrados de hematíes y se contactó con el equipo deradiología intervencionista para realizar una embolización del punto de sangrado. Tras la embolización, fue ingresada en planta de hospitalización de urología. La evolución clínica fue favorable, sin incidencias relevantes, y se le dio el alta con derivación a consultas de neumopatías intersticiales para estudio de posible enfermedad pulmonar.

En la consulta de neumopatías intersticiales, se estableció el diagnóstico de LAM en base a los criterios diagnósticos actuales sin necesidad de biopsia pulmonar. La paciente presentaba hallazgos radiológicos característicos (múltiples quistes pulmonares difusos), en el contexto de síntomas respiratorios crónicos (tos seca estacional de al menos cuatro años de evolución y disnea leve a grandes esfuerzos). Además, se identificó un AML renal, lo cual constituye un criterio extrapulmonar mayor. La determinación de VEGF-D en suero resultó en 364,8 pg/mL. La espirometría realizada mostró un patrón funcional respiratorio normal.

En la actualidad, la paciente permanece en seguimiento periódico en consulta, con controles de pruebas funcionales respiratorias cada seis meses. No ha sido necesario iniciar tratamiento específico por el momento, dado que los síntomas respiratorios referidos se han mantenido estables en el tiempo, y no se ha objetivado deterioro de la función pulmonar en los controles espirométricos.

DISCUSIÓN

La LAM esuna enfermedad multisistémica de naturaleza quística y progresiva, caracterizada por la proliferación anómala de células musculares lisas atípicas (denominadas "células LAM") que infiltran la vía área, la vascularización pulmonar y los vasos linfáticos. La Organización Mundial de la Salud (OMS) clasifica esta entidad como una enfermedad neoplásica metastásica destructiva de bajo grado[4, 5].

Aunque la evolución clínica de la enfermedad es variable, la mayoría de los pacientes presenta disnea progresiva como síntoma principal, debido a la obstrucción bronquial y a la sustitución del parénquima pulmonar porquistes. Estas alteraciones pueden llevar a insuficiencia respiratoria e hipertensión pulmonar. Aproximadamente un tercio de los casos desarrolla un neumotórax a lo largo del curso clínico, con recurrencias frecuentes[6]. También pueden aparecer complicaciones menos habituales como quilotórax o linfangioleiomiomas[7].

En 2010, los criterios diagnósticos clásicos para la LAM permitían clasificar los casos como definitivos, probables o posibles[1]. No obstante, las guías clínicas más recientes[3], desaconsejan basar el diagnóstico únicamente en pruebas de imagen si no se acompañan de datos clínicos o serológicos. Uno de los cambios más relevantes introducidos por estas guías es la inclusión del factor de crecimiento endotelial vascular D (VEGF-D) como marcador serológico previo al planteamiento de una biopsia pulmonar **(FIGURA 2)**.Un trabajo[8] demostró el valor diagnóstico del VEGF-D en suero, por lo que se recomienda su determinación antes de considerar una biopsia. Actualmente, se aceptan valores superiores a 800 pg/mL como criterio diagnóstico de LAM.

La LAM puede asociarse al desarrollo de AML, tumores benignos compuestos por grasa, músculo liso y vasos sanguíneos[1, 2]. La mayoría de estos tumores son renales, asintomáticos, y se detectan de forma incidental por la presenciade grasa en las pruebas de imagen. Se cree que el VEGF-D estimula el crecimiento de estos vasos, y se han encontrado niveles elevados de este marcador en pacientes con LAM, asociados con mayor gravedad y riesgo de desarrollar AML[9]. Los AML son frecuentes en pacientes con esclerosis tuberosa **(TABLA 1)**, pero también pueden aparecer en mujeres con LAM. Ambas condiciones comparten una posible base genética común: mutaciones germinales en el complejo de esclerosis tuberosa (TSC), implicado en la regulación del crecimiento celular[10, 11].

El síndrome de Wünderlich describe el sangrado espontáneo y masivo en el espacio retroperitonealsecundario a la rotura espontánea de un angiomiolipoma. Su etiología esdiversa, aunque la causa más frecuente es la rotura de un AML renal. Las lesiones de más de 3 cm o con vasos aneurismáticos presentan un mayor riesgo de sangrado espontáneo[12]. Aunque la relación entre la LAM y el síndrome de Wünderlich no está firmemente establecido, se han descritos casos de sangrado retroperitoneal en pacientes con LAM[13], como la paciente de nuestro caso clínico. Este fenómeno podría explicarse por la infiltración vascular de las células LAM, lo que aumenta la fragilidad vascular. En estos casos, se recomienda realizar estudio de imagen con resonancia magnética para evaluar el patrón vascular del AML, y considerar tratamiento mediante embolización selectiva o cirugía conservadora de nefronas.

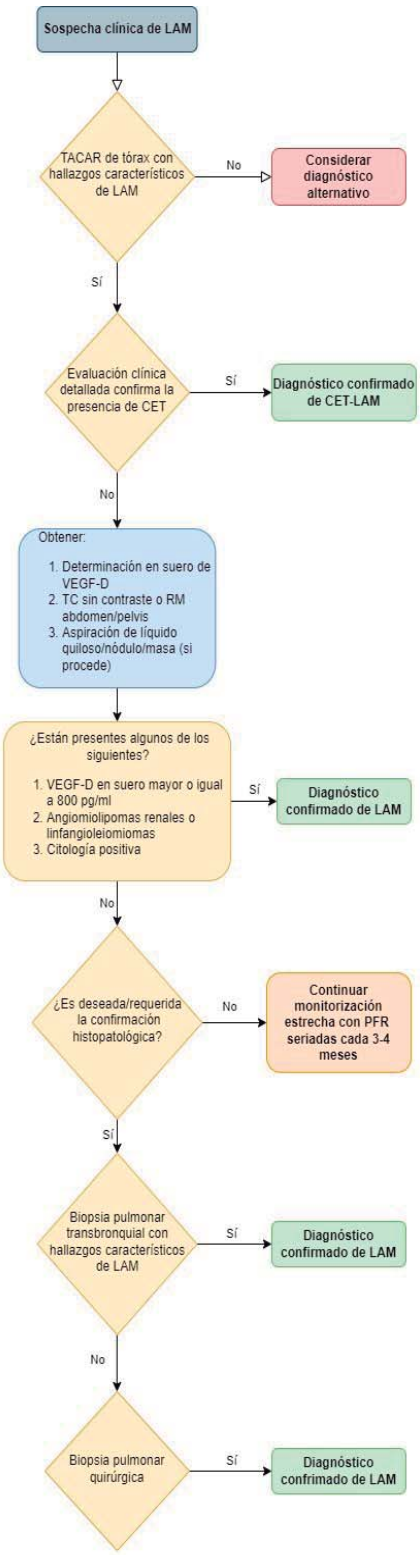

FIGURA 2: Propuesta de algoritmo diagnóstico de linfangioleiomiomatosis (LAM) basado en las guías de práctica clínica de la American Thoracic Society (ATS) / Japanese Respiratory Society (JRS). TACAR= Tomografía axial computerizada de alta resolución; CET= Complejo Esclerosis Tuberosa; VEGF-D= factor de crecimiento endotelial vascular, TC= Tomografía computerizada; RM= Resonancia magnética; PFR= Pruebas funcionales respiratorias.

TABLA 1: Criterios diagnósticos del Complejo Esclerosis Tuberosa

CRITERIOS DIAGNÓSTICOS DE ESCLEROSIS TUBEROSA	
CRITERIOS MAYORES	**CRITERIOS MENORES**
1. Máculas hipocrómicas (3 o más, de al menos 5mm de diámetro) 2. Angiofibromas faciales (3 o más) o placa fibrosa cefálica 3. Fibromas ungueales (2 o más) 4. Placa chagrín 5. Hamartomas retinianos múltiples 6. Múltiples túberes corticales y/o líneas de migración radial 7. Nódulos subependimarios (2 o más) 8. Astrocitoma subependimario de células gigantes 9. Rabdomioma cardíaco 10. Linfangioleiomiomatosis (LAM) 11. Angiomiolipomas (2 o más) * * Cuando estos dos criterios están presentes, contabilizan sólo como un criterio mayor y se requiere la presencia de otros factores de CET para el diagnóstico definitivo	1. Lesiones cutáneas hipomelanóticas en "confetti" 2. Hoyuelos múltiples en esmalte dentario (3 o más) 3. Fibromas intraorales (2 o más) 4. Placa acrómica en retina 5. Quistes renales múltiples 6. Hamartoma no renal 7. Lesiones óseas escleróticas

Tabla 1: Criterios diagnósticos del Complejo Esclerosis Tuberosa

Durante años, el tratamiento de la LAM se centró en terapias antiestrogénicas. Sin embargo, actualmente, los inhibidores de la Mammalian Target of Rapamycin (mTOR) han adquirido un papel central en el manejo terapéutico. Desde los primeros estudios[14, 15], se demostró que estos fármacos reducían el tamaño delos AML asociados a LAM y esclerosis tuberosa, y hoy se consideran el tratamiento de primera línea de estos pacientes. Asimismo, el uso de sirolimus se ha asociado con una menor pérdida de la función pulmonar y una mejora de la capacidad vital forzada, relegando el trasplante pulmonar a casos de enfermedad avanzada.

Este caso clínico pone de manifiesto la importancia del abordaje multidisciplinar en pacientes con LAM, especialmente en lo que respecta a la detección de los síntomas respiratorios y el reconocimiento precoz de manifestaciones extrapulmonares, como los sangrados retroperitoneales por AML y complicaciones respiratorias como el neumotórax.

BIBLIOGRAFÍA

1. Johnson SR, Cordier JF, Lazor R, et al. Review Panel ofthe ERS LAM Task Force. European Respiratory Societyguidelines for the diagnosis and management of lymphangioleiomyomatosis. EurRespir J,2010; 35: 14-26.
2. Parmar N, Langdon J, Kaliannan K et al. Wunderlich Syndrome: Wonder WhatItIs. Am J Med. 2023; 136(11): 1.367-1.369.
3. Gupta N, Finlay GA, Kotloff RM et al. ATS Assembly on Clinical Problems. Lymphangioleiomyomatosis Diagnosis and Management: High-Resolution Chest Computed Tomography, Transbronchial Lung Biopsy, and Pleural Disease Management. AnOfficial American ThoracicSociety/ JapaneseRespiratorySocietyClinicalPracticeGuideline. Am J RespirCrit Care Med. 2017; Nov 15; 196(10): 1.337-1.348.
4. M Park S, Lee EJ. Lymphangioleiomyomatosis and mTOR inhibitors in real world-a narrative review. J ThoracDis. 2023; Nov 30; 15(11): 6.333-6.344.
5. Kundu N, Holz MK. Lymphangioleiomyomatosis: a metastatic lung disease. Am J Physiol Cell Physiol. 2023; Feb1; 324(2): C320-C326.
6. Joh Kurihara M, Mizobuchi T, Kataoka H et al. A Total Pleural Covering for Lymphangioleiomyomatosis Prevents Pneumothorax Recurrence. PLoSOne. 2016; Sep 22; 11(9): e0163637.
7. Glasgow CG, Taveira-Dasilva AM, Darling TN et al. Lymphaticinvolvement in lymphangioleiomyomatosis. Ann N Y Acad Sci. 2008; 1.131: 206–14.
8. Young LR, VandykeR, Gulleman PM et al. Serum vascular endotelial growth factor-D prospectively distinguishes

lymphangioleiomyomatosis from other diseases. Chest. 2010; 138(4): 806-813.
9. Seyama K, Kumasaka T, Souma S et al. Vascular EndothelialGrowth Factor-D IsIncreased in Serum of Patients with Lymphangioleiomyomatosis. Am J RespirCrit Care Med. 2002; 165(12): 1.756-1.759.
10. Marom D, Marom T. Genetic softuberoussclerosis complex: anupdate. J Med Genet. 2020; 57(10): 709-719.
11. Ponce Díaz-Reixa J, Barbagelata López A, Romero Selas E et al. Angiolipomatosis renal y linfangioleiomiomatosis, su relación con la enfermedad de Bourneville. CirPediatr. 2004; 17(3): 129-132.
12. Yeoh Z, Navaratnam V, Bhatt R et al. Natural historyofangiomyolipoma in lymphangioleiomyomatosis: implicationsfor screening and surveillance. Orphanet J Rare Dis. 2014; 9: 151.
13. Vercelli A, Pagani L, Christodoulakis K et al. Hypovolemic shock duetoWunderlichsyndrome (spontaneous renal haemorrhage): a case report and literatura review. Acta Biomed. 2023; 94(3).
14. Bissler JJ, McCormack FX, Young LR et al. Sirolimusforangiomyolipoma in tuberoussclerosis complex or lymphangioleiomy omatosis. N Engl J Med2008; 358: 140–51.
15. Davies DM, Johnson SR, Tattersfield AE et al. Sirolimustherapy in tuberoussclerosis or sporadic lymphangioleiomyomatosis. N Engl J Med2008; 358:200–3.