ESTUDIO COMPARATIVO DE DOS AGUJAS 22G PARA LA REALIZACIÓN DE CRIOBIOPSIA MEDIASTÍNICA GUIADA POR ULTRASONOGRAFÍA ENDOBRONQUIAL

E. Salcedo Lobera, F. Páez Codeso, A. Dorado Galindo.
Unidad Neumología Intervencionista. Hospital Regional Universitario De Málaga.

RESUMEN

La punción aspiración con aguja fina guiada por ecobroncoscopia (EBUS-TBNA) es la técnica de elección para el estudio de lesiones mediastínicas. Sin embargo, con el desarrollo de nuevas técnicas como la criobiopsia intraganglionar mediastínica (CRYO-EBUS) ha aumentado el interés en cuanto a aspectos técnicos como es el tipo de aguja utilizada.

En el mercado existen numerosas agujas comercializadas que permiten realizar la punción y tunelización de la lesión mediastínica para posteriormente poder realizar la criobiopsia intraganglionar según los métodos descritos en la literatura.

Nuestro trabajo consiste en analizar dos tipos de aguja 22G comercializadas para EBUS-TBNA, comparándolas en la toma de muestra, calidad de la misma y duración del procedimiento.

ABSTRACT

Ultrasound bronchoscopy-guided fine needle aspiration (EBUS-TBNA) is the technique of choice for the study of mediastinal lesions; however, with the development of new techniques such as mediastinal intranodal cryobiopsy (CRYO-EBUS), interest in regarding technical aspects such as the type of needle used.

There are numerous needles on the market that allow puncture and tunneling of the mediastinal lesion to subsequently be able to perform intranodal cryobiopsy according to the methods described in the literature.

Our work consists of analyzing two types of 22G needle marketed for EBUS-TBNA, comparing them in sample collection, sample quality and duration of the procedure.

INTRODUCCIÓN

La punción aspiración con aguja fina guiada por ecobroncoscopia (EBUS-TBNA) es la técnica de elección para tomar muestras de lesiones mediastínicas de forma menos invasiva, segura y coste-efectiva frente a la cirugía[1].

Debido a los avances terapéuticos, es importante la obtención de muestras de mayor calidad y mayor tamaño, sobre todo en patología maligna. Recientemente se ha desarrollado una combinación de dos técnicas: la ecobroncoscopia (EBUS) y la criobiopsia, conocida como CRYO-EBUS, que permite muestras más rentables para el estudio[2]. De hecho, la revisión sistemática realizada por Botana *et al.*[3] concluye en la utilidad de este nuevo procedimiento para procedimientos malignos y benignos a nivel mediastínico.

Existen comercializadas diferentes agujas para la realización del EBUS-TBNA. Para realizar CRYO-EBUS se necesita una aguja que permita hacer un orificio y por el túnel realizado por la aguja deslizar una criosonda al interior de la linfadenopatía en el mismo procedimiento; esta técnica se puede realizar con todas las agujas comercializadas pero la aguja Medi-Globe TopGain presenta la peculiaridad de la punta en corona que facilita el acceso de la criosonda, frente al resto de agujas que presentan punta biselada.

Este estudio quiere comparar la eficiencia de dos agujas 22G para realizar el procedimiento de CRYO-EBUS y si el diseño de la misma puede afectar a la duración del procedimiento y al resultado diagnóstico.

MATERIAL Y MÉTODOS

Estudio comparativo donde se incluyeron 70 pacientes derivados para la realización de EBUS ante lesiones mediastínicas patológicas mayores del centímetro.

El procedimiento se realizó bajo sedación consciente con midazolam y fentanilo, monitorizando frecuencia cardiaca, saturación arterial de oxígeno y presión arterial. Todos los pacientes firmaron el consentimiento informado previa a la prueba.

Se excluyeron pacientes con alteraciones de la hemostasia, hipoxemia no corregible por oxigenoterapia o ventilación mecánica no invasiva.

Recibido: 19.06.2024 Aceptado: 15.09.2024

Dra. Esperanza Salcedo Lobera.
esalcedolobera@gmail.com

En los primeros 34 pacientes derivados a la unidad se realizó la punción aspiración con aguja fina guiada por ecobroncoscopia con la aguja Cook ECHO-HD-22-G (**Figura 1**), con punta biselada, en los siguientes 36 pacientes utilizamos la aguja MediGlobe TopGain 22 G, con punta de corona (**Figura 1**), posteriormente, a través del orificio realizado por la aguja en la mucosa traqueobronquial, se introdujo una criosonda de 1,1 mm (ERBECRYO 20402-401, Tübingen, Alemania) al interior de la lesión/linfadenopatía mediastínica. El método utilizado es el desarrollado por Ariza-Prota *et al.*[2] Se disponía de *rapid on site evaluation* (ROSE).

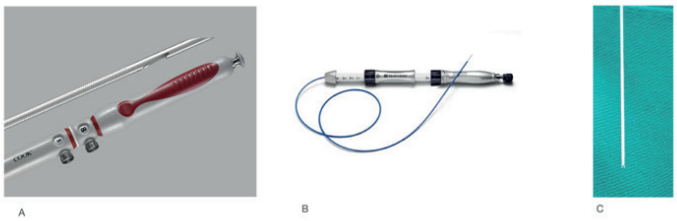

Figura 1. A. Imagen Aguja COOK con punta biselada.
B. Imagen aguja Mediglobe TopGain 22G.
C. Imagen ampliada de aguja topGain con punta en forma de corona.

RESULTADOS

En los 34 pacientes que se realizó EBUS-TBNA con aguja Cook ECHO-HD-22-G. El 76,5% eran varones con edad media de 64 ± 10,5 años. Se emplearon (dosis medias), midazolam (5,5 ± 1,29 mg) y fentanilo (112 ± 0,88 mcg). La duración media del procedimiento fue de 32 +- 5 minutos. Fueron necesarios una media de 4 ± 1,60 pases para poder realizar la tunelización adecuada para el paso de la criosonda. Los resultados anatomopatológicos se encuentran recogidos en la **tabla 1**, siendo diagnósticos en el 67,64% de los casos.

En los 36 pacientes restantes se empleó la aguja Medi-Globe TopGain 22G. El 75% varones con edad media de 62,7 ± 10 años. Las dosis medias de midazolam: 5,52 ± 2,59 mg y fentanilo: 110 ± 0,94 mcg. La duración media del procedimiento fue de 25 ± 4 minutos. Se hicieron una media de 1,92 ± 0,90 punciones para poder permitir el paso de la criosonda. Los resultados anatomopatológicos se encuentran recogidos en la **tabla 1**, siendo diagnósticos en el 75% de los casos.

Al comparar, el tiempo en realizar el procedimiento, no se encontró asociación estadísticamente significativa (p = 0,70), al igual que los resultados diagnósticos según el tipo de aguja utilizada no se encontró asociación estadisticamente significativa (p = 0,650).

Tabla 1. Resultados de las muestras obtenidas con las diferentes agujas.

	COOK	TOPGAIN	
Número pacientes	34	36	
nº punción EBUS TBNA	4 ± 1,60	1,92 ± 0,90	
nº muestras criobiópsicas	3 ± 1,34	3,19 ± 0,98	
Localización mediastínica de la punción	22 adenopatía subcarínicas 8 adenopatía hiliares 3 adenopatía paratraqueales derechas 1 masa mediastínica	22 adenopatía subcarínicas 7 adenopatía hiliares 4 adenopatía paratraqueales derechas 3 masas mediastínicas	
Indicación procedimiento	Sospecha neoplasia: 19 pacientes Sospecha linfoma: 1 paciente Sospecha patología intersticial: 12 pacientes Sospecha patología infecciosa: 2 pacientes	Sospecha neoplasia: 22 pacientes Sospecha linfoma: 0 paciente Sospecha patología intersticial: 12 pacientes Sospecha patología infecciosa: 2 pacientes	
Complicaciones	31 sin complicaciones 1 rotura aguja 1 hematoma cuerdas vocales 1 cuadro neurológico	29 sin complicaciones 5 desaturaciones de O2 1 sangrado grado I 1 Neumomediastino	
Rentabilidad	5 Negativas 11 Inadecuadas 15 Neoplasias 3 Patología Inflamatoria 0 Patología Infecciosa	5 Negativas 9 Inadecuadas 18 Neoplasias 2 Patología Inflamatoria 2 Patología infecciosa	p=0,650

DISCUSIÓN

Desde el desarrollo del EBUS existe numerosa bibliografía que compara los diferentes tipos de aguja gracias a la gran variedad de diámetros existentes en el mercado desde 19G a 25G.

Rahul Sood *et al.*[4] realizaron un estudio donde comparaban agujas de 21G frente a 25G obteniendo muestra adecuada en el 86% de los casos con la aguja de 25G a pesar del menor calibre de la misma, mientras que C Di Felice *et al.*[5] realizaron un estudio retrospectivo comparando agujas de 22G y 25 G, observando que los diferentes diámetros de aguja no parecían afectar al diagnóstico, obteniendo muestras adecuadas. Aún así, lo más frecuente en la literatura son los estudios comparativos entre las agujas 19G y 21G como el realizado por F.S. Elmufdi *et al.*[6] incluyeron un total de 141 linfadenopatías y observaron similar rentabilidad entre la aguja de 19G y 21 G (89,4% vs. 88,7%).

Uno de los estudios más importantes es el realizado por R Oikonomidou *et al.*[7] Su objetivo era comparar los diámetros de agujas TBNA, 19G, 21G y 22G, llegando a la conclusión de que el diámetro de la aguja era importante para el diagnóstico anatomopatológico de lesiones neoplásicas, sin embargo, en otros trabajos[8], con el mismo objetivo de estudio, se ha observado que no es solo el calibre de la aguja lo importante, sino también la forma de la punta de la misma, similar resultado al obtenido en nuestro estudio donde objetivamos mayor rentabilidad diagnóstica con las muestras obtenidas con aguja 22G MediGlobe que postulamos a la peculiar morfología de la punta en forma de corona frente a la biselada.

En el CRYO-EBUS, es fundamental obtener unos resultados adecuados con la aguja de punción y realizar un ojal en la mucosa suficiente para introducir la criosonda en el menor tiempo posible y así evitar procedimientos de mayor duración. Así R Oikonomidou *el at.*[9] comparan diferentes agujas, cómo realizó en su estudio previo, junto con la criosonda y realizan un algoritmo de rentabilidad donde la aguja 19G resulta la de mayor rentabilidad, seguida de la muestra obtenida con criosonda y terminando por la aguja 22G MediGlobe topgain.

En nuestro estudio la aguja mediGlobe no solo presenta una mayor capacidad diagnóstica si no que también ha permitido un menor número de punciones (4 vs 1.92) necesarias para la tunelización previa a la introducción de la criosonda, lo cual acorta la duración del procedimiento, aunque sin llegar a ser estadísticamente significativo (p = 0,70).

Aunque hemos observado a nivel global unos datos favorecedores hacia la aguja 22G MediGlobe topgain, los datos no son significativamente estadísticos, quizás por el pequeño tamaño muestral, por ello, se necesitan más estudios debido a la escasa bibliografía al respecto.

BIBLIOGRAFÍA

1. Fernández-Villar A, Mouronte-Roibás C, Botana-Rial M et al. Ten Years of Linear Endobronchial Ultrasound: Evidence of Efficacy, Safety and Cost-effectiveness. Arch Bronconeumol. 2016 Feb; 52 (2): 96-102.
2. Ariza-Prota MA, Pérez-Pallarés J, Fernández-Fernández A et al. Transbronchial mediastinal cryobiopsy in the diagnosis of mediastinal lymph nodes: a case series – how to do it. Arch Bronconeumol. 2022; 58: 718-21.
3. Botana-Rial M, Lojo-Rodríguez I, Leiro-Fernández V et al. Is the diagnostic yield of mediastinal lymph node cryobiopsy (cryoEBUS) better for diagnosing mediastinal node involvement compared to endobronchial ultrasound-guided transbronchial needle aspiration (EBUS-TBNA)? A systematic review. Respir Med. 2023 Nov; 218: 107389.
4. Sood R, Alape D, Thakkar D et al. Comparison of Sample Adequacy and Diagnostic Yield of the 21-G and 25-G EBUS TBNA Needles. J Bronchology Interv Pulmonol. 2022 Jan 1; 29 (1): 34-38.
5. Di Felice C, Young B, Matta M. Comparison of specimen adequacy and diagnostic accuracy of a 25-gauge and 22-gauge needle in endobronchial ultrasound-guided transbronchial needle aspiration. Journal of thoracic disease. 2019; 11: 3.643–9.
6. Elmufdi FS, Peterson MK, Niccum D et al. Evaluating Yield of 19 Versus 21 G EBUS-TBNA Needles: A Prospective Study. J Bronchology Interv Pulmonol. 2021 Jan 1; 28 (1): 29-33.
7. Oikonomidou R, Petridis D, Alexidis P et al. "One Shot" Sample Evaluation of 22G, 22G upgraded, 21G and 19G needle for Endobronchial Ultrasound-EBUS-TBNA. J Cancer. 2022 Jul 18; 13 (10): 2.982-87.
8. Zarogoulidis P, Petridis D, Sapalidis K et al. Lung cancer biopsies: Comparison between simple 22G, 22G upgraded and 21G needle for EBUS-TBNA. J Cancer. 2020 Sep 14; 11 (21): 6.454-59.
9. Oikonomidou R, Petridis D, Kosmidis C et al. Cryo-Biopsy versus 19G needle versus 22G needle with EBUS-TBNA endoscopy. J Cancer. 2022 Aug 8; 13 (10): 3.084-90.