QUISTE MEDIASTÍNICO DE ORIGEN MÜLLERIANO: A PROPÓSITO DE UN CASO

M.E. Belando Pardo, J.A. Ruíz Maciá.
Hospital Clínico Universitario Virgen de la Arrixaca, El Palmar, Murcia.

Palabras clave: Quiste Mediastínico, Conducto Mülleriano, Mediastino.

Keywords: Mediastinal cyst, Müllerian duct, Mediastinum.

CASO CLÍNICO

Mujer de 49 años con hallazgo incidental en tomografía axial computarizada de tórax por caída de lesión nodular hipodensa y bien definida de 3 x 2.3 x 3.3 cm de baja densidad (19 - 26UH), localizada en el lado izquierdo del mediastino posterior a nivel paravertebral, compatible con un tumor neurogénico **(Figura A)**. Bajo anestesia general e intubación selectiva, se realiza extirpación de tumoración de mediastino posterior izquierdo por videotoracoscopia izquierda (VATS).

En el estudio histopatológico se identificó una formación quística tapizada por un epitelio, cúbico y cilíndrico ciliado sin atipias sobre un estroma fibroso **(Figura B)**. Este epitelio presentaba una positividad inmunohistoquímica para receptores de progesterona (RP) **(Figura C)**, proteína del tumor de Wilms (Wt1) **(Figura D)** y receptores de estrógenos (RE).

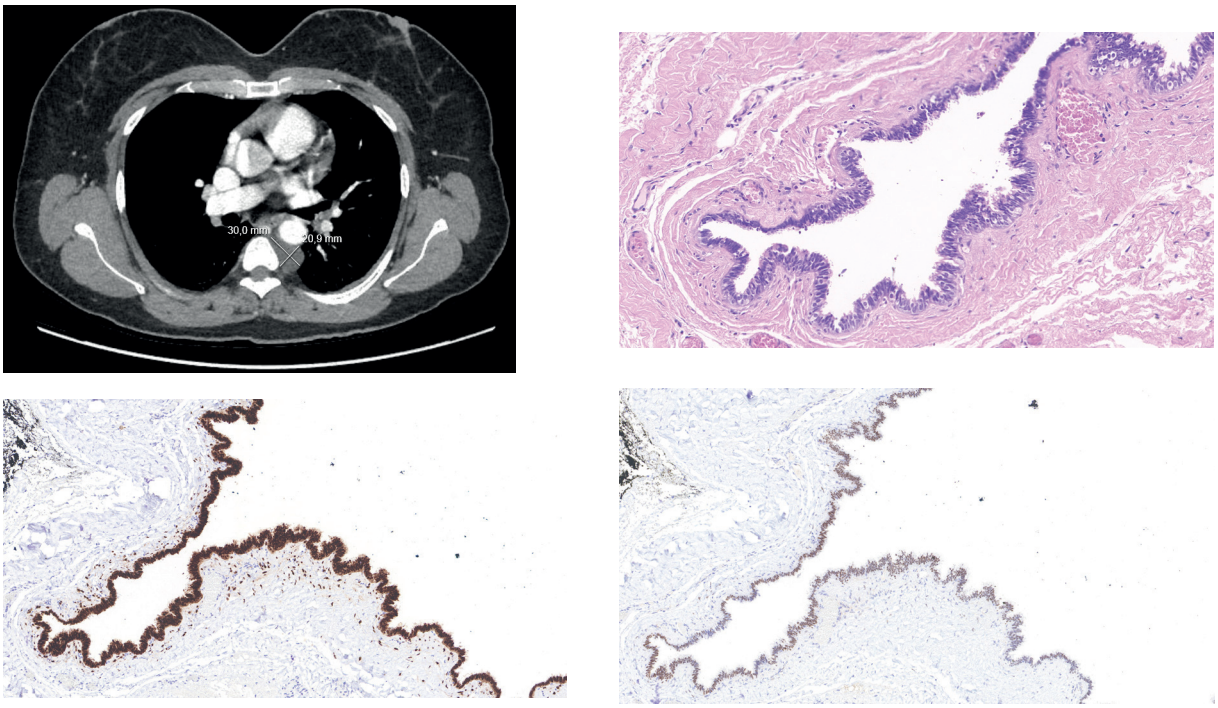

Figuras: A) Tomografía axial computerizada donde se identifica una lesión quística en mediastino posterior. B) Formación quística de paredes fibrosas revestido por epitelio monoestratificado/pseudoestratificado columnar. C) Imagen de positividad epitelial para receptores de progesterona D) Imagen de positividad epitelial para WT1.

Recibido: 30.10.2024 Aceptado: 05.11.2024

Dr. Mateo Eduardo Belando Pardo.
mateobelandopardo@gmail.com

El quiste de origen mülleriano en mediastino posterior fue descrito por primera vez por Hattori en 2005. Su origen actualmente es desconocido y son lesiones muy poco frecuentes con limitados casos descritos en la literatura[1]. Es una lesión que suele ser descrita con mayor frecuencia en mujeres perimenopáusicas y se ha asociado a diversos factores tales como la obesidad o terapia hormonal sustitutiva. Es una patología que presenta un curso benigno sin encontrarse recurrencias en la literatura tras exéresis quirúrgica. El quiste mülleriano o quiste de Hattori, pese a ser una lesión infrecuente, debe ser incluido en el diagnóstico diferencial de los quistes de mediastino posterior siendo imprescindible para su diagnóstico el estudio histológico e inmunohistoquímico[2, 3].

BIBLIOGRAFÍA:

1. Hattori H. Ciliated cyst of probable mullerian origin arising in the posterior mediastinum. Virchows Arch. 2005; 446: 82–4.
2. Thomas-de-Montpréville V, Dulmet E. Cysts of the posterior mediastinum showing mullerian differentiation (Hattori's cysts). Ann Diagn Pathol. 2007; 6: 417–20.
3. Barona García L, Ruiz Maciá JA. Quiste mediastínico de origen mülleriano: importancia del estudio inmunohistoquímico. Arch Bronconeumol. 2021; 57: 766.