PRESENTACIÓN DEL SARCOMA FUSOCELULAR INDIFERENCIADO COMO UNA GRAN MASA MEDIASTÍNICA

M. Rusca Giménez, J. Gómez Tabales, D. Espinosa Jiménez.
Servicio de Cirugía Torácica. Hospital Universitario Puerta del Mar, Cádiz.

CASO CLÍNICO

Presentamos la similitud radiológica entre dos casos clínicos inusuales e impactantes de masa mediastínica gigante diagnosticados de sarcomas.

Varón de 46 años, fumador, con historia clínica de disnea y síndrome constitucional de dos meses de evolución. La TC torácica muestra una masa extrapulmonar, sólida y heterogénea de 10x10x15 cm en el hemitórax derecho que infiltra pulmón, pericardio y diafragma **(Fig. 1A).**

Mujer de 75 años con deficiencia de factor de coagulación VII en estudio por disnea, anemia y dolor abdominal de cuatro meses de evolución. Se detecta una gran lesión heterogénea que ocupa todo el hemitórax izquierdo con desplazamiento del mediastino y atelectasia del pulmón ipsilateral sugestiva de hemotórax con anemización secundaria **(Fig. 1B)**.

Ambos casos fueron diagnosticados mediante biopsia quirúrgica con anatomía patológica compatible con sarcoma fusocelular indiferenciado (SFI).

En el primer caso se realizó la resección de la tumoración mediante neumonectomía derecha con sección de estructuras vasculares intrapericárdicas, resección de pericardio y capa muscular diafragmática con posterior colocación de prótesis de pericardio. El paciente presentó una buena evolución clínica postoperatoria y recibió tres ciclos de quimioterapia adyuvante. A los 12 meses fue diagnosticado de recidiva local irresecable y finalmente falleció a los 16 meses de la intervención. En el segundo caso, la paciente recibió un ciclo de quimioterapia tras la biopsia, pero presentó cuadro de insuficiencia respiratoria grave y éxitus al mes de la cirugía diagnóstica.

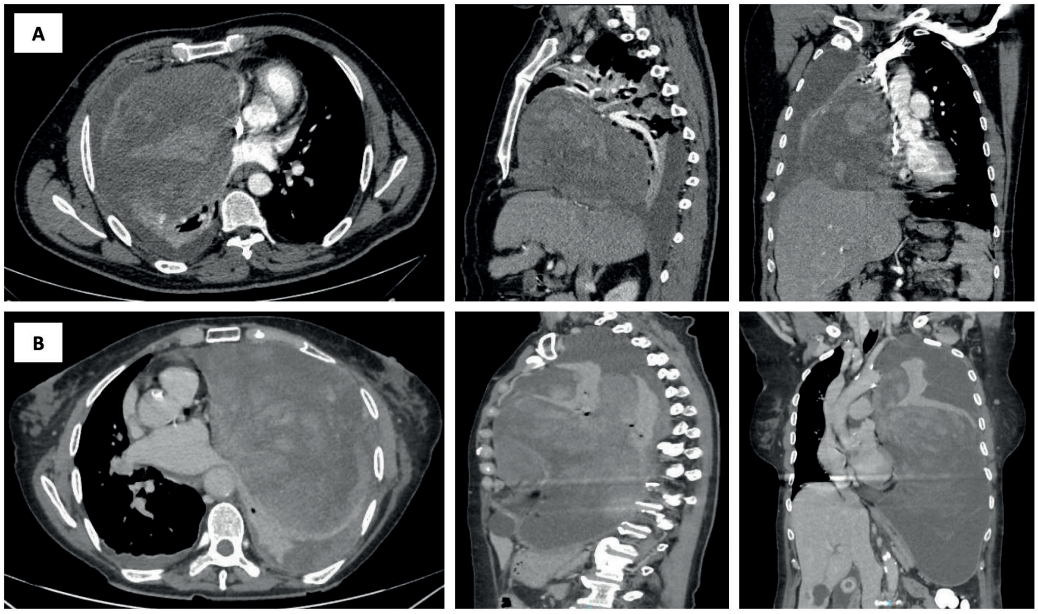

Figura 1: 1.A) Tomografía computarizada torácica en planos axial, sagital y coronal, respectivamente: masa heterogénea de gran tamaño en el hemitórax derecho que parece originarse en el mediastino. El mediastino se encuentra desplazado hacia el lado contralateral con compresión de los grandes vasos y las estructuras cardíacas.

1.B) Tomografía computarizada torácica en planos axial, sagital y coronal, respectivamente: masa heterogénea de gran tamaño en el hemitórax izquierdo sugestiva de hemotórax, que provoca el colapso del pulmón ipsilateral y desplaza el mediastino hacia el lado contralateral.

Recibido: 02.10.2024 Aceptado: 05.10.2024

Dra. Mireia Rusca Giménez.
rusca.mi@gmail.com

Los sarcomas de tejidos blandos son tumores malignos de origen mesenquimal. Se han identificado un total de cinco subtipos de sarcomas indiferenciados en los tejidos blandos: sarcomas pleomórficos, de células pequeñas y redondas, de células fusiformes, epitelioides y sarcomas no específicos[1]. Los sarcomas primarios del mediastino son inusuales, representando el 1% de todos los sarcomas de tejidos blandos[2]. Por lo tanto, los ejemplos mencionados constituyen una presentación poco común de una enfermedad rara que plantea un reto diagnóstico y terapéutico. Los sarcomas mediastínicos suelen manifestarse como masas grandes y heterogéneas debido a necrosis o hemorragia, y frecuentemente con infiltración de las estructuras vecinas, como en los casos presentados. Suelen diagnosticarse en etapas avanzadas debido a la falta de síntomas específicos en fases tempranas[3]. El diagnóstico definitivo de SFI requiere de análisis histopatológico y técnicas de inmunohistoquímica, dado que estas neoplasias no expresan marcadores específicos, y se clasifican por exclusión de otros tipos tumorales[3]. La evolución clínica del SFI mediastínico es desfavorable, con altas tasas de recurrencia y metástasis. La tasa de supervivencia global a 5 años para el sarcoma mediastínico primario es baja (14,8%)[3], pero la resección quirúrgica puede ser exitosa y debe considerarse siempre que sea posible[2, 3].

BIBLIOGRAFÍA:

1. Sbaraglia M, Bellan E, Dei Tos AP. The 2020 WHO Classification of Soft Tissue Tumours: News and perspectives. Vol. 113, Pathologica. PaciniEditore S.p.A./AU-CNS; 2021. p. 70–84.
2. Engelhardt KE, DeCamp MM, Yang AD et al. Treatment Approaches and Outcomes for Primary Mediastinal Sarcoma: Analysis of 976 Patients. Annals of Thoracic Surgery. 2018 Aug 1; 106 (2): 333–9.
3. Chen X, Yang J, Huang B, Liu H et al. Pleomorphic undifferentiated sarcoma of the mediastinal thymus: A case report and literature review. Oncol Lett. 2023 Jul 1; 26 (1).