

PSEUDOTUMOR INFLAMATORIO PULMONAR. CORRELACIÓN CLÍNICO-PATOLÓGICA Y TRATAMIENTO

J.R. Torres Bermúdez, P. Bravo Carmona, A.M. Gómez Gago.

Servicio de Cirugía Torácica. Hospital Universitario Virgen de las Nieves. Granada.

RESUMEN

El pseudotumor inflamatorio pulmonar (PTIP) es extremadamente raro. Se considera una patología benigna de origen desconocido que puede producir invasión local y a distancia. A pesar de su baja frecuencia debe tenerse en cuenta en el diagnóstico diferencial de los nódulos y masas pulmonares.

Se describe un caso de un paciente de 70 años con una masa pulmonar en el lóbulo superior derecho que presentaba cuadros de neumonías recurrentes y sospecha de carcinoma. Excepcionalmente se pudo llegar a un diagnóstico preoperatorio de PTIP por una biopsia con aguja gruesa guiada por tomografía axial computarizada (TAC)

Se llevó a cabo una resección del lóbulo superior derecho y del lóbulo medio a donde se había extendido la lesión con una evolución postoperatoria excelente y un buen pronóstico. El diagnóstico histopatológico riguroso no sólo confirmó el diagnóstico de PTIP, sino que pudo precisar la etiología específica al encontrar material alimenticio aspirado englobado en la lesión.

Palabras clave: pseudotumor inflamatorio pulmonar, neumonía.

ABSTRACT

Inflammatory pseudotumor of the lung (IPTL) is extremely rare. It is considered a benign pathology of an unknown origin that can result in local and distant invasion. Despite its rare occurrence, it must be considered in the differential diagnosis of pulmonary nodules and masses.

We describe the case of a 70-year-old patient with a lung mass in the upper right lobe who presents with symptoms of recurrent pneumonia and suspected carcinoma. In exceptional cases, a pre-operative diagnosis of IPTL can be made via a core needle biopsy guided by computerized axial tomography (CAT).

The resection of the upper right lobe and middle lobe to which the lesion had extended was carried out with excellent post-operative evolution and a good prognosis. The rigorous histopathological diagnosis not only confirmed the diagnosis of IPTL, but it was able to define the specific etiology by finding aspirated food matter encapsulated in the lesion.

Keywords: inflammatory pseudotumor of the lung, pneumonia.

INTRODUCCIÓN

El pseudotumor inflamatorio pulmonar (PTIP) es una patología poco frecuente descrita por primera vez por Brunn en 1939. Se considera un proceso reactivo con un crecimiento irregular de células de carácter inflamatorio. Aunque este constituye el tumor pulmonar más frecuente en niños y jóvenes, es extremadamente raro en los adultos, constituyendo menos del 1% del total¹. Se diagnóstica de forma incidental en alrededor del 50% de los pacientes como una masa pulmonar asintomática por lo que es esencial el diagnóstico diferencial con el cáncer de pulmón². El diagnóstico es difícil de establecer sin una resección quirúrgica. El origen es desconocido, pero estudios recientes han demostrado su carácter neoplásico más que inflamatorio³. Se consideran de naturaleza benigna, pero pueden infiltrar estructuras adyacentes, invadir a distancia el mediastino o el cerebro y presentar recurrencia local sin una resección quirúrgica completa⁴. En este caso clínico donde el diagnóstico presuntivo era un carcinoma pulmonar se pudo realizar el diagnóstico preoperatorio de forma excepcional a través de una biopsia con aguja gruesa guiada por TAC que se confirmó tras la resección quirúrgica completa.

Recibido:07.11.2020 Aceptado: 29.11.2020

Dr. J.R. Torres Bermúdez
ricardo970sigma@yahoo.com

CASO CLÍNICO

Varón de 70 años de edad, médico cirujano de profesión. Exfumador desde hace más de 30 años. Alergia a tetraciclinas, gentamicina y Shock anafiláctico por varidasa. Antecedentes de hernia de hiato por deslizamiento con enfermedad por reflujo gastroesofágico (ERGE). Operado de angioma sacro y de hemicolectomía transversa por pólipo colónico. Remitido al servicio de cirugía torácica desde la atención privada tras varios episodios de neumonía en los últimos 4 meses con mejorías transitorias tras el tratamiento antibiótico y persistencia de imagen radiográfica con una masa pulmonar en el lóbulo superior derecho (LSD) en progresión y sospechosa de cáncer. A la exploración el paciente presentaba buen estado general con un buen performance status. A la auscultación cardiopulmonar presentaba disminución del murmullo vesicular y crepitantes en el campo medio anterior derecho. No signos de insuficiencia respiratoria. La saturación de oxígeno era del 96% con una FiO₂ al 21%. Los estudios analíticos hematológicos, bioquímicos de sangre y orina fuera de los episodios de neumonía eran normales; así como los estudios de coagulación y el electrocardiograma. El test

de Mantoux fue negativo. La citología y microbiología del esputo fueron también negativos.

Se realizó TAC con contraste que confirmó una masa de 5 x 4,3 cm en el plano transversal y 3 cm en el eje cráneo caudal localizada en segmento anterior del LSD y lóbulo medio englobando la cisura menor y con amplio contacto con la pared torácica sin erosión costal (**Figura 1**). En el estudio de extensión se realiza un PET-TAC que muestra una masa hipermetabólica en la localización descrita con un SUVmax de 7,94 y pequeñas adenopatías mediastínicas 4r y 2r sin actividad metabólica. Se realiza también una Fibrobroncoscopia (FBC) sin que se aprecien hallazgos patológicos endobronquiales y un broncoaspirado negativo. Se toma una biopsia con aguja gruesa (BAG) de 18 G guiada por TAC obteniéndose tres cilindros cuyo estudio demuestra la presencia de tejido conjuntivo fibroso con reacción miofibroblástica e intensa inflamación reactiva donde predominan células plasmáticas maduras CD38 y CD138 positivas junto a numerosos macrófagos alveolares CD68+ y linfocitos T CD3+ con ausencia de elementos epiteliales en división activa descartándose adenocarcinoma de pulmón, tinción negativa frente a CD56 y p40 descartándose tumor de células pequeñas y escamoso respectivamente (**Figura 2**) La determinación inmunohistoquímica del producto de la translocación ALK1 fue negativa sugiriendo un origen reactivo del pseudotumor inflamatorio más que su carácter miofibroblástico primitivo.

Con pruebas funcionales respiratorias óptimas, se interviene a través de una toracotomía lateral derecha, encontrándose una masa indurada no cavitada, elástica, localizada en el segmento anterior del LSD que sobrepasa la cisura menor e infiltra el lóbulo medio con múltiples adherencias firmes con la pared torácica anterior sin infiltrarla. Se reseca el LSD y LM permaneciendo el paciente ingresado durante una semana con una evolución satisfactoria sin complicaciones hasta después de 4 meses de revisión. El estudio histopatológico de la pieza quirúrgica demuestra una lesión abscesificada con agregados de origen bacteriano rodeados de intensa reacción fibrosa periférica con infiltrado inflamatorio linfoplasmocitario y células gigantes multinucleadas junto a la presencia de material extraño correspondiente a restos vegetales/alimenticios (**Figura 2**) El diagnóstico definitivo fue de neumonía organizada como variante del PTIP.

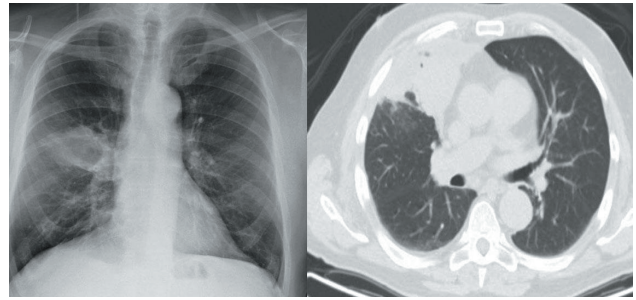


Figura 1: Radiografía de tórax y tac torácico con masa pulmonar en segmento anterior del LSD y parte del medio.

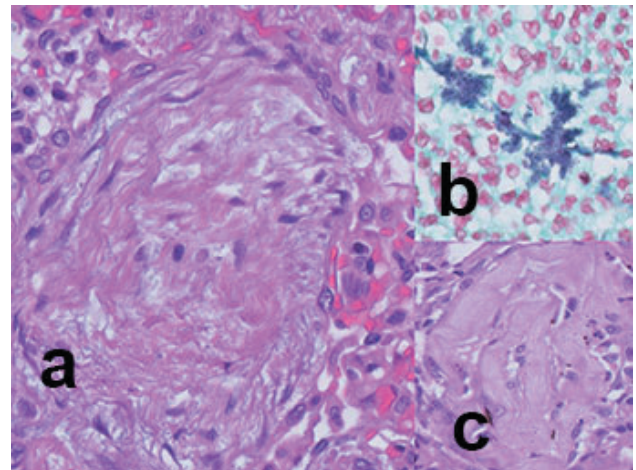


Figura 2: a) Hematoxilina y eosina (HE) de la BAG a 400x. Proliferación miofibroblástica rodeada de células plasmáticas. b) Gram 1000x. Agregados bacterianos. c) HE 400X. Material extraño y células gigantes.

DISCUSIÓN

Los pseudotumores inflamatorios pueden aparecer además de en el pulmón, en otros órganos como el cerebro, hígado, bazo, ganglios linfáticos, mamas, glándulas salivales y la piel⁵. El PTIP es más frecuente en niños representando entre el 20 al 50% de todos los tumores de pulmón mientras que menos del 1% en los adultos¹. Aunque son considerados de naturaleza benigna en ocasiones producen invasión local, recurrencia y hasta metástasis a distancia como al mediastino y al cerebro. La mayoría son asintomáticos (50%) y se diagnostican de forma incidental en estudios de imagen como masas pulmonares periféricas predominando en los lóbulos inferiores². Otros presentan infecciones respiratorias recurrentes o síntomas inespecíficos como tos, disnea, dolor torácico, fiebre y síndrome constitucional. Los hallazgos de laboratorio son inespecíficos. El principal diagnóstico diferencial es con el cáncer de pulmón. Las pruebas diagnósticas invasivas como la punción y aspiración con aguja fina por broncoscopia o percutánea han resultado ser insuficientes por lo que se considera a la resección quirúrgica crucial tanto en el tratamiento

como en el diagnóstico⁶. En este caso se pudo llegar a un diagnóstico preoperatorio gracias a la obtención de una buena muestra mediante una BAG guiada por TAC y la pericia de los patólogos.

El PTPI está compuesto por una cantidad variable de células inflamatorias con escasas mitosis (células plasmáticas, linfocitos, histiocitos, células gigantes y eosinófilos) junto a una proliferación de células en forma de huso que intervienen en la reparación tisular denominadas miofibroblastos que constituyen el principal tipo celular. Dependiendo del patrón histopatológico predominante se divide en tres subgrupos (histiocitoma fibroso, linfo-plasmacítico y neumonía organizada)⁵ La patogenia es incierta, aunque se postula una reacción inmunológica exagerada a infecciones respiratorias recurrentes donde se han aislado herpes virus, Eikenella corrodens, Nocardia, Mycoplasmas y virus de Epstein Barr, pero no se han encontrado en todos los tumores. En más del 50% de los PTPI en niños y adultos jóvenes se han encontrado por inmunohistoquímica translocaciones en el gen ALK-1 que codifica la enzima tirosin quinasa por lo que se consideran verdaderas neoplasias más que una reacción inflamatoria y se deben denominar tumores inflamatorios miofibroblásticos^{4,7-10}.

En los adultos mayores, como en este caso, predomina el subgrupo de neumonía organizada. La neumonía por aspiración de restos alimentarios y otras partículas es una causa infravalorada de nódulos e infiltrados pulmonares. Deben sospecharse cuando existan células gigantes multinucleadas, bronconeumonía, bronquiolitis obliterante con neumonía en organización junto a factores predisponentes para aspiración como hernia de hiato y ERGE¹¹; todos presentes en este paciente. La presencia de material extraño confirma el diagnóstico.

La resección quirúrgica completa es el tratamiento de elección para excluir malignidad y lograr la curación evitando las recurrencias^{2,6}. La resección en cuña puede ser adecuada si garantiza la resección completa. Algunas modalidades de tratamiento médico como la radioterapia, quimioterapia y corticosteroides han sido utilizadas en pacientes con resecciones incompletas, enfermedad multifocal, recurrencia local postoperatoria y contraindicación a la cirugía^{12,13}. Los corticosteroides son usados más en niños para tumores hiliares irresecables e invasión mediastínica. El crizotinib, un inhibidor de la tirosin quinasa, ha logrado una respuesta parcial mantenida en un paciente con translocación del ALK-1¹⁴.

CONCLUSIÓN

El PTIP, aunque raro en los adultos debe tenerse en cuenta en el diagnóstico diferencial del cáncer de pulmón, sobre todo cuando existan factores predisponentes como

ERGE o hernia de hiato. Rara vez se llega al diagnóstico preoperatorio con pruebas invasivas y se requieren muestras grandes de biopsia. La resección quirúrgica completa es obligada para confirmar el diagnóstico, excluir malignidad y garantizar la curación.

BIBLIOGRAFÍA

1. Cohen MC, Kaschula RO. Primary pulmonary tumors in childhood: a review of 31 years' experience and the literature. *Pediatric Pulmonol.* 14(4)1992: 222-232.
2. Sagar AES, Jiménez CA, Shannon VR. Clinical and histopathologic correlates and management strategies for inflammatory myofibroblastic tumor of the lung. A case series and review of the literature. *Medical Oncology.* 2018 35: 102.
3. Su LD, Atayde-Perez A, Sheldon S et al. Inflammatory myofibroblastic tumor: cytogenetic evidence supporting clonal origin. *Mod. Pathol.* 1998; 11: 364.
4. Patankar T, Prasad S, Shenoy A et al. Pulmonary inflammatory pseudotumor in children. *Australas Radiol.* 2000; 44: 318-20.
5. Anthony PP. Inflammatory pseudotumour (plasma cell granuloma) of lung, liver and other organs. *Histopathology.* 23 (5) 1993: 501-503.
6. Marwah N, Buthany N, Dahiya S et al. Inflammatory pseudotumor: a rare tumor of the lung. *Annals of Medicine and Surgery* 36. 2018. 106-109.
7. Nonomura A, Mizukani Y, Matsubara F. Seven patients with plasma cell granuloma (Inflammatory pseudotumor) of the lung, including two with intrabronchial growth: an immunohistochemical and electron microscopic study. *Intern Med.* 1992; 31: 756-65.
8. Matsubara O et al. Inflammatory pseudotumors of the lung: progression from organising pneumonia to fibrous histiocytoma or plasma cell granuloma in 32 cases. *Human Pathol.* 1988; 19: 807-14.
9. Petinato G et al. Inflammatory myofibroblastic tumor. Clinicopathologic study of 20 cases with immunohistochemical and ultrastructural observations. *Ann J Clin Pathol.* 1990; 94: 538-46.
10. Calcines Sánchez E et al. Pseudotumor pulmonar inflamatorio. Presentación de caso. *Rev Med Electron.* 2013; 35 (5).
11. Sanjay M, Kalsenstein A. Pulmonary disease due to aspiration of food and other particulate matter: A clinicopathologic study of 59 cases diagnosed on biopsy or resection specimens. *Am J Surg Pathol.* 2007; 31:752-759.
12. Kovach SJ, Fischer AC et al. Inflammatory myofibroblastic tumors. *J Surg Oncol.* 2006; 94: 385-91.
13. Fornell R, Santana JM et al. Two types of presentation of pulmonary inflammatory pseudotumors. *Arch. Bronconeumol.* 48. 2012: 296-299.
14. Butrynski JE, D'Adamo DR et al. Crizotinib in ALK rearranged inflammatory myofibroblastic tumor. *N Engl J Med.* 2010; 363: 1.727-33.