CARTA AL DIRECTOR

NEUMONITIS POR TAXANOS EN UN SERVICIO DE NEUMOLOGÍA

J. Santos-Morano[1], S. Rodríguez-Hernández[2], F. Caballero-Segura[1], J.I. Hilares-Vera[1].

[1]Servicio de Neumología, Hospital de Valme, Sevilla. [2]Servicio de Urgencias y Cuidados Críticos, Hospital de Valme, Sevilla.

Sr Director:

Los taxanos son fármacos antineoplásicos con actividad antimicrotúbulo que presentan un buen perfil de seguridad, con aceptable toxicidad a nivel sistémico y hematológico. Constituyen una herramienta eficaz en pacientes con neoplasia de mama, ovario y pulmón.

La neumonitis producida por taxanos se describió por primera vez en 1995 por Golberg y Vannice[1]. Es una entidad poco frecuente, aumentando su incidencia cuando se asocia a otros citotóxicos o radioterapia[2]. El cuadro clínico suele consistir en deterioro del estado general, disnea de esfuerzo que se hace de reposo y tos, entre una semana y 15 días después de administrar el fármaco. La prueba diagnóstica de elección es la tomografía computarizada, en la que se observan opacidades bilaterales con áreas parcheadas en vidrio deslustrado y un patrón reticulonodular de predominio en campos superiores[3]. El diagnóstico definitivo se determina mediante biopsia transbronquial, visualizándose infiltrado de células mononucleares y formación de granulomas, característicos de la reacción de hipersensibilidad tipo IV[4]. Deben descartarse causas infecciosas y el tratamiento consiste en corticoides.

Presentamos siete casos acontecidos en nuestro hospital en un periodo de cuatro meses. Seis eran mujeres en tratamiento con paclitaxel y un varón en tratamiento con docetaxel. La patología de base fue neoplasia de mama, salvo en el paciente varón, que era neoplasia vesical (caso 7). Las características clínico-radiológicas se resumen en la tabla 1. La tomografía computarizada mostraba principalmente áreas parcheadas bilaterales de vidrio deslustrado, como se muestra en la figura 1. Solamente se realizó fibrobroncoscopia en dos casos, debido a la inestabilidad clínica que presentaban los pacientes, efectuándose únicamente un lavado broncoalveolar y recogida de muestras para cultivo. Éste mostraba una linfocitosis con inversión del cociente CD4/CD8, hallazgo que reforzaba el diagnóstico[5]. En todos los casos los cultivos de esputo y/o aspirado bronquial, baciloscopias, las antigenurias para *Legionella pneumophila y Streptococcus pneumoniae*, así como la serología para neumonías atípicas (*Mycoplasma pneumoniae, L.pneumophila, Coxiella burnetii, Chlamydia pneumoniae* y virus respiratorios) resultaron negativas. Cinco de los casos precisaron ingreso en UCI, dos con necesidad de soporte ventilatorio invasivo y tres con ventilación mecánica no invasiva. Se produjo el éxitus en dos casos y el resto tuvo una evolución satisfactoria con tratamiento corticoideo, una vez descartadas otras etiologías posibles del cuadro.

La neumonitis por taxanos es una entidad poco frecuente, pero que puede llegar a ser fatal. El diagnóstico de sospecha e inicio temprano del tratamiento con corticoides es fundamental para la buena evolución del cuadro.

Recibido: 29 de junio de 2014. Aceptado: 1 de agosto de 2014.

Juan Santos-Morano.
juansan81@hotmail.com

Tabla 1: Características clínico-radiológicas.

	Clínica	TAC	Fibrobroncoscopia	UCI	Éxitus
Caso 1	Fiebre, alteración comportamiento, distres respiratorio.	No	No	Si	Si
Caso 2	Fiebre, parestesias, I. R. aguda.	Infiltrados alveolo-intersticiales bilaterales	Si	Si	No
Caso 3	Fiebre, edemas, I.R. aguda.	Infiltrado intersticial bilateral	No	Si	No
Caso 4	Fiebre, astenia, tos, I.R. aguda.	No	Si	No	No
Caso 5	Fiebre, mialgias, tos, I.R. aguda.	Infiltrado intersticial bilateral	No	Si	No
Caso 6	Fiebre, mialgias, otalgia, I.R. aguda.	Infiltrado intersticial bilateral	No	No	No
Caso 7	Fiebre, tos, I.R. aguda.	Infiltrado intersticial bilateral	No	Si	Si

I.R.: insuficiencia respiratoria.

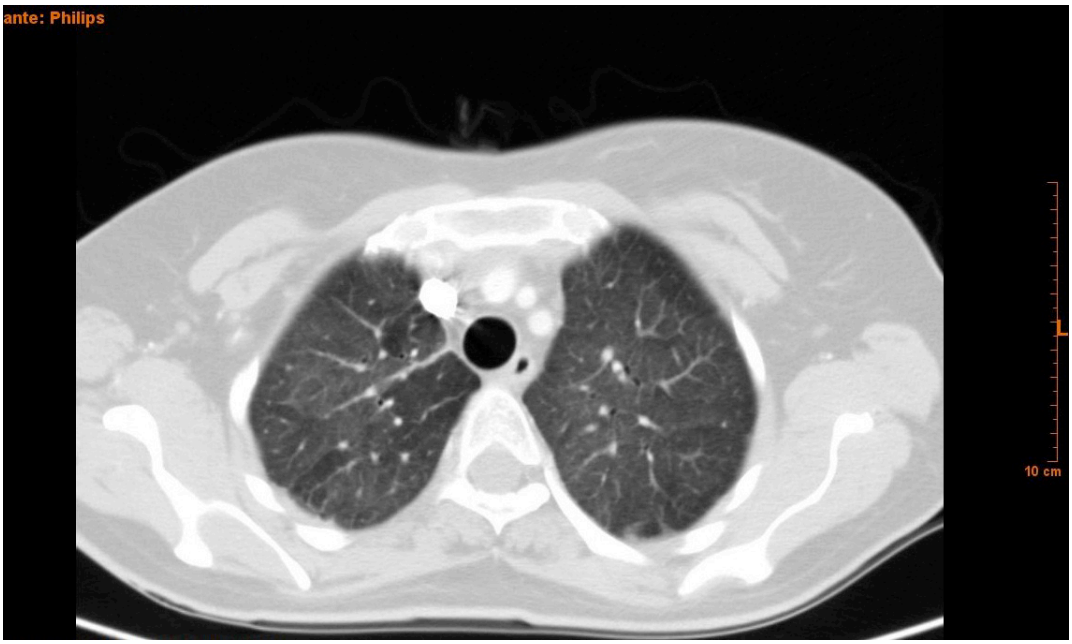

Figura 1. En el TAC se observa un patrón bilateral en vidrio deslustrado.

BIBLIOGRAFIA

1. Goldberg HL, Vannice SB. Pneumonitis related to treatment with paclitaxel. J Clin Oncol. 1995 Feb; 13(2): 534-5.
2. Hanna YM, Baglan KL, Stromberg JS et al. Acute and subacute toxicity associated with concurrent adjuvant radiation therapy and paclitaxel in primary breast cancer therapy. Breast J. 2002 May-Jun; 8(3): 149-53.
3. Cleverley JR, Screaton NJ, Hiorns MP et al. Drug-induced lung disease: High-resolution CT and histological findings. Clin Radiol. 2002 Apr; 57(4): 292-9.
4. Khan A, McNally D, Tutschka PJ et al. Paclitaxel-induced acute bilateral pneumonitis. Ann Pharmacother. 1997 Dec; 31(12): 1471-4.
5. Fernández AB, Karas RH, Alsheikh-Ali AA et al. Statins and interstitial lung disease: a systematic review of the literature and food and drug administration adverse event reports. Chest. 2008 Oct; 134(4): 824-30.