PRESENTACIÓN NO HABITUAL DE NEUMOMEDIASTINO Y ENFISEMA SUBCUTÁNEO ESPONTÁNEO POR CRISIS TUSÍGENA

R. Morillo Guerrero, R. Sánchez-Oro Gómez.

Servicio de Neumología. Unidad Médico-Quirúrgica de Enfermedades Respiratorias del Hospital Universitario Virgen del Rocío, Sevilla.

Primer caso clínico premiado en el Congreso 2014

Resumen

El neumomediastino espontáneo es una entidad clínica generalmente autolimitada, benigna e infrecuente, caracterizada por la presencia de aire libre en el espacio mediastínico que se presenta sin causa directa conocida. Fue descrito por primera vez por Hamman en 1939. Fisiopatológicamente, se produce por un aumento de la presión intraalveolar, que favorece la ruptura de éstos. Los síntomas predominantes son dolor torácico retroesternal, disnea, disfagia y dolor cervical. El diagnóstico se establece radiológicamente, siendo infradiagnosticado en la mayoría de los casos. Es una patología que suele tener un curso clínico benigno, con tratamiento conservador, pero en ocasiones puede evolucionar desfavorablemente. Documentamos un caso clínico atípico de neumomediastino espontáneo y enfisema subcutáneo, tras episodio tusígeno importante, desencadenado por una infección bronquial.

Palabras clave: enfisema mediastínico, enfisema subcutáneo, tos.

UNUSUAL PRESENTATION OF SPONTANEOUS PNEUMOMEDIASTINUM AND SUBCUTANEOUS EMPHYSEMA BY COUGH-CRISIS

Abstract

Spontaneous pneumomediastinum is a generally self-limiting, benign and uncommon clinical entity characterized by the presence of free air in the mediastinal space presented no known direct cause. It was first described in 1939 by Hamman. Pathophysiology results from an increase intraalveolar pressure, which favors breakdown of these. The predominant symptoms are retrosternal chest pain, dyspnea, dysphagia and neck pain. The diagnosis is radiological, being underdiagnosed in most cases. It is a condition that usually has a benign clinical course with conservative treatment, but it can sometimes evolve unfavorably. We documented an atypical clinical case of spontaneous pneumomediastinum and subcutaneous emphysema after major cough episode triggered by a bronchial infection.

Key words: mediastinal emphysema, subcutaneous emphysema, cough.

INTRODUCCIÓN

El neumomediastino es una entidad clínica que se produce por infiltración de aire libre en el espacio mediastínico[1]. Las principales causas son: en primer lugar, idiopática o espontánea, donde no existe causa directa conocida; en segundo lugar, perforación o ruptura del esófago, tráquea o bronquios principales y en tercer lugar, difusión del aire hacia el mediastino a través de espacio cervical retrovisceral o del retroperitoneo, tras ruptura de víscera hueca, cervical o abdominal.

La modalidad de neumomediastino espontáneo o idiopático es infrecuente y generalmente presenta un comportamiento benigno y autolimitado en muy poco tiempo, con tratamiento conservador[2]. Pero en algunas ocasiones puede producir un compromiso vital, manifestándose clínicamente con disnea, cianosis, congestión venosa e hipotensión arterial, pudiendo afectar el aparato cardiopulmonar. Un diagnóstico rápido y un tratamiento urgente en estos casos pueden salvar la vida a estos pacientes[3].

CASO CLÍNICO

Paciente de 57 años de edad, con antecedentes personales de enfermedad pulmonar obstructiva crónica (EPOC) con afectación funcional moderada (grado B de la GOLD) y tuberculosis en la adolescencia no tratada correctamente, tras abandono de la terapia antituberculosa por decisión propia.

En la anamnesis detallada refería aumento de su disnea basal, haciéndose de mínimos esfuerzos [grado

Recibido: 30 de diciembre de 2013. Aceptado: 24 de septiembre de 2014.

Raquel Morillo Guerrero
ake_1986@hotmail.com

4 de la mMRC (*Medical Research Council*)], junto con intensa tos, fiebre y expectoración purulenta, sin mejoría clínica tras recibir tratamiento antibioterápico y sintomático, por lo que se decide su ingreso en planta de hospitalización de neumología, con el juicio clínico de exacerbación infecciosa de EPOC.

A su ingreso, presenta crisis de broncoespasmo, con importante trabajo respiratorio, taquipneico en reposo, con una saturación del 92% con oxigenoterapia complementaria (Ventimask, al 24%) y dolor torácico retroesternal, intenso y lacerante, sin irradiación ni cortejo vegetativo. En la auscultación respiratoria, destacaba una importante hipoventilación generalizada con sibilancias espiratorias y roncus dispersos. Se encontraba hemodinamicamente estable (tensión arterial (TA): 123/61 mmHg.; frecuencia cardiaca (FC): 85 lpm) y afebril, siendo el resto de la exploración por aparatos anodina.

En la radiografía de tórax posteroanterior (figura 1), se observa una atelectasia fibrocicatricial de ambos lóbulos superiores, retracción apical de ambos hilios y engrosamiento pleural apical.

Figura 1: Radiografía de tórax posteroanterior: atelectasia fibrocicatricial de ambos lóbulos superiores, con imágenes sugestivas de bronquiectasias más marcada en lóbulo superior izquierdo. Disminución del volumen del hemitórax ipsilateral, junto con retracción apical de ambos hilios, engrosamiento pleural apical y herniación transmediastínica anterior del pulmón derecho, con numerosas lesiones bullosas a nivel de ambos hemitórax.

Durante su ingreso, se realizó gasometría arterial, encontrándose dentro de los parámetros de la normalidad, así como cultivos de esputos, orina y sangre sin aislamientos microbiológicos. En analítica únicamente resaltaba una leve leucocitosis con desviación a la izquierda.

La evolución del paciente durante su estancia hospitalaria es tórpida, con persistencia de la tos, empeoramiento de la disnea, que no mejora con tratamiento médico (glucocorticoides inhalados e intravenosos, así como mórficos intravenosos) y mayor dolor torácico retroesternal, que aumentaba con la respiración. Tras sucesivos ataques tusígenos, se origina un enfisema subcutáneo supraclavicular, cervical bilateral y pectoral, que progresa hasta comprometer la vida del paciente, desaturando hasta llegar a un 70% con oxigenoterapia complementaria con mascarilla de reservorio. Ante dicha clínica, se realizó una tomografía computarizada (TAC) de tórax (figura 2), en la que se observan extensas áreas de enfisema centrilobulillar y paraseptal, de predominio en campos medios y superiores, con distorsión arquitectural del hemitórax derecho. Voluminoso neumomediastino, que se encuentra en todo el espacio anterior, desde unión cérvico-torácica hasta ángulos epicardiofrénicos. En la zona paramediastínica alta derecha, parecía que contactaba con varias bullas de enfisema paraseptal, aproximadamente en nivel axial, que incluye válvula pulmonar. Aire en mediastino posterior y periesofágico en menor cuantía. El enfisema subcutáneo, prácticamente se difunde por toda la circunferencia del tórax, incluso en abdomen superior.

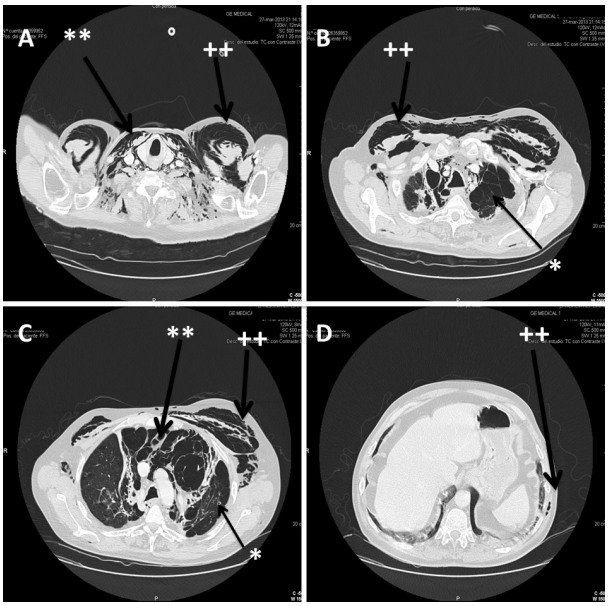

Figura 2: Tomografía axial computarizada (TAC) de tórax. Cortes axiales con ventana de parénquima. Se aprecian áreas de enfisema centrilobulillar y paraseptal (*), de predominio en campos medios y superiores. Voluminoso neumomediastino, que se encuentra en todo el espacio anterior, desde unión cérvicotorácica hasta ángulos epicardiofrénicos (**). Enfisema subcutáneo prácticamente por toda la circunferencia del tórax (+), incluso en abdomen superior (++).

Ante el compromiso hemodinámico del paciente, se decide tratamiento por parte de cirugía de tórax, con incisiones subclaviculares de unos 3 cm., disecando el plano subcutáneo con mosquito, para dar salida al aire, mejorando parcialmente el enfisema y realizándose posteriormente descompresiones periódicas del mismo. Se propone intervención quirúrgica ante la mala evolución clínica, la cual fue desestimada por el paciente. Finalmente, tras 52 días de ingreso, fue dado de alta con mejoría parcial del neumomediastino y del enfisema subcutáneo, pero con mejoría desde el punto de vista respiratorio, realizando seguimiento en consultas externas de neumología.

DISCUSIÓN

El neumomediastino espontáneo se produce por aumento del gradiente de presión alveolointersticial, no iatrogénico (se excluye así el barotrauma por ventilación mecánica), que ocasiona rotura alveolar. El aire diseca el intersticio y la vaina peribroncovascular hacia el hilio, el mediastino y llega al cuello tras disecar la fascia cervical profunda[4]. Existen varios mecanismos que podrían explicar su patogenia. La incidencia es baja, variando de 1 en 800 a 1 en 42.000 en los servicios de emergencia, en las distintas series publicadas[5]. Una mayor incidencia ha sido reportada en hospitales militares[6].

Se trata de una condición clínica poco frecuente, que se resuelve por sí sola y sin tratamiento específico. Normalmente, suele afectar a hombres jóvenes y sin patología de base. Los síntomas varían, dependiendo de la gravedad del neumomediastino, es decir, dependiendo de la cantidad de aire atrapado y de las estructuras adyacentes a las que afecta. El dolor torácico es el síntoma más frecuente, seguido de la dificultad para respirar, generada por la compresión producida por el aire en la tráquea, que se encuentra presente en el mediastino.

Aunque el neumomediastino espontáneo se diagnostica fácilmente mediante radiografía de tórax, en ciertos casos hay que recurrir a la realización de la TAC de tórax, siendo la prueba diagnóstica más fiable. A diferencia del neumotórax, el cual suele ser recurrente, el neumomediastino en raras ocasiones recurre. Por lo tanto, se considera innecesario un largo periodo de seguimiento de esta patología.

Desde el punto de vista clínico debemos realizar el diagnóstico diferencial con otras entidades clínicas, como pueden ser el infarto agudo de miocardio, angina de pecho, endocarditis, taponamiento cardiaco, mediastinitis, disección de aneurisma o tromboembolismo pulmonar, entre otros.

En cuanto al tratamiento, se recomienda reposo relativo y oxigenoterapia, sin existir un tratamiento específico adicional, no encontrándose estandarizada ninguna pauta de tratamiento.

En conclusión, aunque el neumomediastino espontáneo se caracteriza por ser una patología generalmente benigna, en raras ocasiones puede llegar a producir compromiso cardiovascular, causado por una elevada presión intratorácica, que dificulte el trayecto de salida, desencadenando un fallo cardiaco derecho y progresando a un final fatal[7].

El punto más importante para el diagnóstico sigue siendo la sospecha clínica y el tiempo entre que se diagnostica y se trata pueden llegar a prevenir la morbilidad y mortalidad de esta patología[8].

BIBLIOGRAFÍA

1. Álvarez C, Jadue A, Rojas F et al. Neumomediastino espontáneo (síndrome de Hamman): Una enfermedad benigna mal diagnosticada. RevMéd Chile 2009; 137: 1045-50.
2. Macías Robles M, García Peliz M, González Franco A et al. Neumomediastino espontáneo en Urgencias. Emergencias 1999; 11: 438-41.
3. Beydilli H, Çullu N, Kalemci S et al. A case of primary spontaneous pneumothorax, pneumomediastinum and subcutaneous emphysema following cough.TuberkToraks 2013; 61(2): 164-5.
4. Marín Garrido C, Garzón Calles JA, Naya Gálvez MJ et al. Neumomediastino y enfisema cervical espontáneos con alteración en la voz. OtorrinolaringolEsp 2003; 54: 151-6.
5. Ovalle P, Arce J.D. Neumomediastino espontáneo: enfisema retrofaríngeo forma de presentación no habitual. Rev ChilRadiol 2005; 11: 116-21.
6. Mihos P, Potaris K, Gakidis I et al. Sports-Related Spontaneous Pneumomediastinum. Ann ThoracSurg 2004; 78: 983-6.
7. Ji-Yoon Ryoo.Clinical Analysis of Spontaneous Pneumomediastinum.TubercRespir Dis 2012; 73:169-173.
8. Karakaya Z, Demir S, Sagay S et al. Bilateral Spontaneous Pneumothorax, pneumomediastinum, and subcutaneous emphysema: rare and fatal complications of asthma. Case Rep Emerg Med. 2012; 2012: 242-579