NOTA CLÍNICA

CARCINOMA SARCOMATOIDE DE PULMÓN

J.A. Gutiérrez Lara[1], S. García Barajas[2], D. León Medina[2], C. López García[2], F.L. Márquez Pérez[1], M.J. Antona Rodríguez[1], F.J. Fuentes Otero[1].

[1] Servicio de Neumología. [2] Sección de Cirugía Torácica. Hospital Regional Universitario Infanta Cristina. Badajoz.

RESUMEN

El carcinoma sarcomatoide es una neoplasia maligna, poco frecuente, de localización extremadamente rara en pulmón, más frecuente en varones y en clara relación con el hábito tabáquico.

Describimos el caso de un varón de 72 años que presentaba clínica de tos con expectoración hemoptoica, síndrome febril y cuadro constitucional, en el que se objetivó en la radiografía de tórax duplicación del tamaño de una lesión quística, ya conocida previamente y con sospecha clínica de quiste hidatídico en lóbulo superior derecho. Ante la falta de diagnóstico con las pruebas no invasivas, se realizó una toracotomía diagnóstico-terapéutica, estableciéndose el diagnóstico anatomopatológico de carcinoma sarcomatoide de pulmón tras la extirpación de la pieza quirúrgica.

Palabras clave: carcinoma sarcomatoide, lesión quística pulmonar, neoplasia, tabaco, expectoración hemoptoica.

Sarcomatoid carcinoma of the lung

ABSTRACT

Sarcomatoid carcinoma is an infrequent malignant neoplasia, extremely rare in the lung, more frequent in men and with a clear relationship with the tobacco habit.

We describe the case of a 72 year old man who presented a clinical picture of cough with haemoptoic expectoration, febrile syndrome and constitutional syndrome, in which chest X-ray examination showed a duplication in the size of a previously known cystic lesion, with the clinical suspicion of a hydatid cyst in the right upper lobe. Faced with the lack of a diagnosis with non-invasive tests, a diagnostic-therapeutic thoracotomy was made, establishing the anatomopathologic diagnosis of sarcomatoid carcinoma of the lung after the surgical resection of the lesion.

Key words: sarcomatoid carcinoma, pulmonary cystic lesion, neoplasia, tobacco, haemoptoic expectoration.

INTRODUCCIÓN

Los carcinomas sarcomatoides de pulmón son un grupo heterogéneo y poco frecuente de carcinomas pulmonares no microcíticos con componente sarcomatoso[1].

Describimos el caso de un paciente diagnosticado de carcinoma sarcomatoide pleomórfico de pulmón, tras la realización de toracotomía para extirpación de una lesión en lóbulo superior derecho de apariencia quística y rápido crecimiento.

OBSERVACIÓN CLÍNICA

Varón de 72 años de edad, trabajador de plataforma petrolífera, con antecedentes personales de alergia a los contrastes yodados; hipertensión arterial; hiperlipemia; cardiopatía isquémica con varios infartos agudos de miocardio, estenosis del 65% de arteria circunfleja, fracción de eyección de ventrículo izquierdo de 40-45% e hipoquinesia inferoposterior; colecistectomizado. Seguía tratamiento de manera habitual con ácido acetil salicílico, clopidogrel, carvedilol, ramipril, pravastatina, esomeprazol, bromuro de ipratropio, budesonida y salmeterol.

Había fumado 20 cigarrillos al día hasta hacía 5 meses, sin criterios clínicos de bronquitis crónica. Presentaba catarros ocasionales con sibilancias. Realizaba una vida activa con disnea de moderados esfuerzos de forma habitual. Había presentado un empiema derecho complicado que precisó drenaje pleural en el postoperatorio de una colecistectomía hacía 4 años. Estaba siendo seguido en consultas de neumología por imagen quística en hemitórax derecho de aproximadamente 4 cm de diámetro compatible con quiste hidatídico no complicado (figura 1).

Refería cuadro de aproximadamente dos meses de evolución de pérdida de peso no cuantificada, acompañada de importante astenia, fiebre de hasta 39ºC durante varios días y deterioro progresivo del estado general, así como tos con expectoración hemoptoica, sin aumento de su disnea basal, ni otra sintomatología de interés a reseñar en la anamnesis por órganos y aparatos.

A la exploración física, presentaba regular estado general, palpándose una adenopatía laterocervical derecha, dura y rodadera, siendo llamativa a la auscultación pulmonar una hipofonesis generalizada en hemitórax derecho con crepitantes en ambas bases pulmonares.

Recibido: 17 de diciembre de 2007. Aceptado: 2 de septiembre de 2008

José Antonio Gutiérrez Lara
Hospital Infanta Cristina. Complejo Hospitalario Universitario de Badajoz
Avda. de Elvas, s/n. 06006. Badajoz
joangula@hotmail.com

Figura 1. Rx tórax postero-anterior, donde se objetiva imagen redondeada de bordes bien delimitados en lóbulo superior derecho de unos 4 cm de diámetro (mayo 2006)

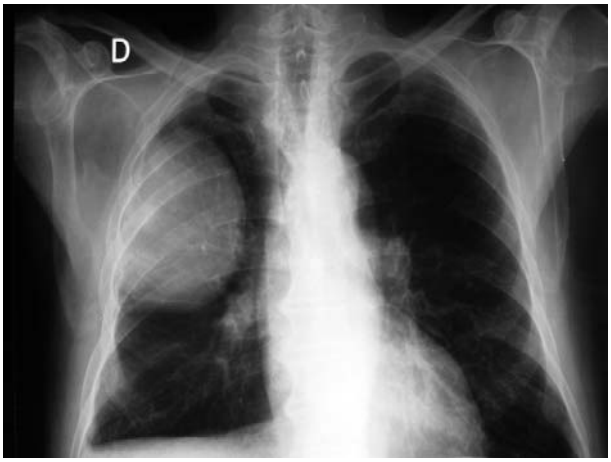

Figura 2. Rx tórax posteroanterior, donde se objetiva crecimiento de imagen redondeada alcanzando unos 11 cm de diámetro (agosto 2006)

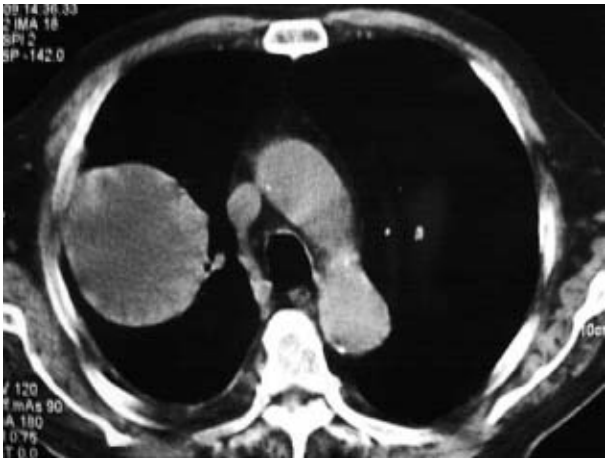

Figura 3. TAC de tórax, lesión de 9x7 cm en lóbulo superior derecho de densidad homogénea y con medidas de densidad líquida, compatible con quiste pulmonar (agosto 2006)

La analítica mostró una anemia microcítica e hipocroma con valores de hematocrito 33%, hemoglobina 11,8 g/dl, concentración de hemoglobina corpuscular media de 29 g/dl y volumen corpuscular medio de 89 fl; trombocitosis de 352.000/µl y leucocitosis de 20.400/µl con 82% de neutrófilos. La bioquímica sanguínea, el análisis sistemático de orina y el estudio de coagulación no mostraron ninguna alteración de interés. En la gasometría arterial basal realizada a su ingreso, presentaba un pH de 7,46, una pCO_2 de 27 mmHg, una pO_2 de 87 mmHg, un bicarbonato de 21 mEq/l y una saturación de oxígeno de 96%.

El electrocardiograma mostraba ritmo sinusal a 72 latidos por minuto con bigeminismo y alteraciones inespecíficas de la repolarización.

En la radiología simple de tórax se observaba una imagen redondeada de 8 x 11 cm en campo medio de hemitórax derecho, sin infiltrados parenquimatosos ni signos de derrame pleural (figura 2).

El TAC de tórax mostró una lesión de 9x7 cm en lóbulo superior derecho de densidad homogénea y valores de atenuación líquido, compatible con quiste pulmonar (figura 3). La ecografía abdominal reveló datos sugestivos de hepatopatía crónica.

La serología de hidatidosis fue negativa, así como los hemocultivos.

Se le practicó una broncofibroscopia, observándose un gran tapón hemático (coágulo viejo) que obstruía completamente la luz del bronquio principal derecho; tras la su extracción no se apreciaron lesiones endobronquiales.

Las pruebas funcionales respiratorias realizadas, demostraron un patrón ventilatorio obstructivo leve: FVC de 3.990 ml (119%), FEV_1 de 2.520 ml (98,5%), FEV_1%/FVC del 63,10% y MMEF 75%-25% de 1.090 ml/s (38,6%).

Durante su ingreso, el paciente presentó síndrome febril de difícil control pautándose en un primer momento albendazol y amoxicilina-clavulánico, a pesar de lo cual persistió la fiebre y el mal estado general, por lo que se decidió cambiar la antibioterapia, sustituyendo la amoxicilina-clavulánico por clindamicina y tobramicina. Tras varios días con la nueva pauta, y no consiguiendo buenos resultados, se modificó el tratamiento de nuevo pautándose imipenem y teicoplanina, con buena respuesta al mismo y remisión de la fiebre. Se diagnosticó de lesión quística posiblemente sobreinfectada en lóbulo superior derecho (probable hidatidosis), indicándose la realización de una toracotomía diagnóstico-terapéutica. En el acto quirúrgico se identificó una lesión quística que ocupaba prácticamente todo el lóbulo superior derecho, de contenido pseudopurulento, sin presencia de membrana hidatídica en su interior, con diagnóstico anatomopatológico intraoperatorio de carcinoma, decidiéndose realizar una lobectomía superior derecha reglada y linfadenectomía de regiones 4R inferior, 7, 8R, 10R y 11R. El estudio histológico definitivo se informó como una tumoración de 10 cm de diámetro, consistente en un

carcinoma sarcomatoide pleomórfico (células fusiformes, células grandes y células gigantes multinucleadas tipo carcinoma anaplásico), situado a menos de 0,1 cm de la superficie pleural visceral con ausencia de permeación linfática y de infiltración perineural. Bordes quirúrgicos de resección libres de enfermedad y adenopatías extirpadas sin afectación tumoral. Todo ello concluyente para carcinoma sarcomatoide pleomórfico en lóbulo superior derecho estadio IB (T2N0M0).

DISCUSIÓN

El carcinoma sarcomatoide pleomórfico[2] es una neoplasia maligna, con diferenciación epitelial y mesenquimatosa, poco frecuente, de localización extremadamente rara en pulmón[3].

Las series de casos publicadas sobre esta patología muestran una incidencia entre el 0,16 % y el 1% en la población mundial, siendo de 5 a 11 veces más frecuente en el sexo masculino que en el femenino, y a su vez, parecen tener una fuerte asociación con el hábito tabáquico, ya que en su mayoría, los pacientes son grandes fumadores, aunque no se sabe con certeza el efecto que pueden tener los componentes de los cigarrillos en su génesis[4,5].

Cuando se localizan en pulmón adquieren dos formas de crecimiento típicas: una periférica invasora o exobronquial que por lo general sólo ocupa parénquima pulmonar (como es el caso que nos ocupa), y otra central de crecimiento endobronquial, de mejor pronóstico, ya que origina un síndrome obstructivo precoz con tos, expectoración hemoptoica, dolor torácico y disnea que permite el diagnóstico cuando el tumor esta en sus fases iniciales[6].

Histológicamente los carcinomas sarcomatoides pleomórficos pueden expresarse con componente mixto sarcomoatoide y de otros tipos de tejido (hueso, músculo, cartílago) o con un componente puro sarcomatoide.

En 2004 la OMS define a estos tumores como un grupo de tumores de células no pequeñas, pobremente diferenciados con un componente de sarcoma (escamoso, de células gigantes o ambos). Diferencian cinco subgrupos histológicos: carcinoma pleomórfico (nuestro caso), carcinoma de células fusiformes, carcinoma de células gigantes, carcinosarcoma y blastoma pulmonar[7].En el diagnóstico diferencial de este tipo de tumores, tendremos que tener en cuenta varias entidades, como la bronquiolitis obliterante con neumonía organizativa, pseudotumores inflamatorios, procesos linfoproliferativos como la granulomatosis linfomatoide y diferenciar entre sarcomas primarios y metastáticos[8].

Para llegar al diagnóstico de carcinoma sarcomatoide se requiere de la confirmación mediante estudios de inmunohistoquímica con anticuerpos monoclonales anticitoqueratina, anti-vimentina, y anti-antígeno carcinoembrionario[9].

Las opciones de tratamiento para estos tumores (cirugía, quimioterapia, radioterapia), dependerán de factores como el estadio y tamaño del tumor, la sintomatología y el estado general de salud del paciente[10].

El pronóstico de estos pacientes, aún diagnosticándolos en estadios tempranos, es de una supervivencia a los dos años de entre el 2% y el 5%, por lo que el diagnóstico precoz de este tipo de tumores, de comportamiento heterogéneo, aunque no modifica el índice de supervivencia de los pacientes, si se convierte en pieza clave para otorgar una mejor calidad de vida de los mismos[11].

BIBLIOGRAFÍA

1. Blaukovitsch M, Halbwedl I, Kothmaier H, Gogg-Kammerer M, Popper HH. Sarcomatoid carcinomas of the lung are these histogenetically heterogeneous tumors? Virchows Arch 2006; 449: 455-461.
2. Brambilla E, Travis WD, Colby TV, Corrin B, Shimosato Y. The new world health organization classification of lung tumours. Eur Respir J 2001; 18: 1059-1068.
3. Rossi G, Cavezza A, Sturm N, Migali M, Facciolongo N, Longo L, et al. Pulmonary carcinomas with pleomorphic, sarcomatoid, or sarcomatous elements: a clinicopathologic and immunohistochemical study of 75 cases. Am J Surg Pathol 2003; 27: 311-324.
4. Miller D, Allen M. Rare pulmonary neoplasms. Mayo Clin Proc 1993; 68(5): 492-498.
5. Nappi O, Glassner S, Swanson P, Wick M. Biphasic and monophasic sarcomatoid carcinomas of the lung. A reappraisal of “carcinomas” and “spindle-cell carcinomas”. Am J Clin Pathol 1994; 102(3): 331-340.
6. Moore TC. Carcinosarcoma of the lung. Surgery 1961; 50: 886-893.
7. Corrin B, Chang YL, Rossi G, Koss MN, Geisinger K, Wick MR et al. Sarcomatoid carcinoma. En: Travis WD, Brambilla EMüller-Hermelink HK y Harris CC, eds. World Health Organization Classification of Tumours. Tumours of the Lung, Pleura, Thymus and Heart. Lion: IARCPress; 2004: 53-58.
8. Antic T, Kapur U, Vigneswaran WT, Oshima K. Inflammatory sarcomatoid carcinoma: a case report and discussion of a malignant tumor with benign appearance. Archives of Pathology and Laboratory Medicine 2005; 129(10): 1334-1337.
9. Humphrey P, Scroggs M, Roggli V, Shelburne J. Pulmonary carcinomas with a sarcomatoid element: An immunohistochemical and ultrastructural analysis. Hum Pathol 1988; 19(2): 155-165.
10. Nacional Cancer Institute. Non-Small Cell Lung Cancer (PDQ®): Treatment. Disponible en: URL: http://www.cancer.gov./cancertopics/pdq/treatment/nonsmall- cell-lung/health professional.
11. Poleri C, Rosenberg M, Olmedo G. Carcinoma sarcomatoide de pulmón. Medicina 1997; 57(2): 205-208.