BRONCOSCOPIA RÍGIDA: INDICACIONES Y VENTAJAS SOBRE LA BRONCOSCOPIA FLEXIBLE.

B. Mª Navas Bueno
Residente de tercer año de Neumología

Resumen: Indicaciones, contraindicaciones y complicaciones de la broncoscopia rígida. Preparación preoperatoria y anestésica y procedimientos de intubación. Técnicas intervencionistas. Ventajas de la broncoscopia rígida sobre la flexible.

Introducción: La broncoscopia rígida es una técnica invasiva con indicaciones tanto diagnósticas como terapéuticas. Fue inventada en el siglo XIX por G. Killian y posteriormente perfeccionada y popularizada por Ch. Jackson. Inicialmente, la indicación fundamental fue la visualización y extracción de cuerpos extraños de la vía aérea principal, sin embargo, con la aparición del broncoscopio flexible en 1960, su uso fue decayendo hasta el resurgir actual de las nuevas técnicas invasivas para el tratamiento de las lesiones en vía aérea[1].

Indicaciones de la broncoscopia rígida: Las indicaciones fundamentales son aquellas con fin terapéutico, aunque hoy en día algunas de estas actuaciones pueden ser resueltas tanto con broncoscopia rígida como flexible y la elección de una u otra dependerá de la experiencia del broncoscopista. Las indicaciones[2] serían *1. Diagnósticas*. a) Realización de biopsia en aquellos casos en que necesitamos muestras más profundas o con riesgo elevado de hemorragia. b) Broncoscopia pediátrica, centrada principalmente en el diagnóstico de la patología congénita o inflamatoria y en la extracción de cuerpos extraños. *2. Terapéuticas. a) Hemoptisis masiva: su indicación es controvertida*. El broncoscopio rígido proporciona mejor visualización de la vía aérea, mayor canal de succión, mejor control del sangrado así como el aislamiento de la vía aérea sana contralateral y el mantenimiento de la ventilación del paciente durante la exploración. *b) Extracción de cuerpos extraños de la vía aérea:* fue la indicación clínica inicial de la broncoscopia rígida y en la actualidad es una de las más importantes en pediatría. La técnica empleada dependerá de la naturaleza y tamaño del mismo, así como del estado clínico y edad del paciente. Suele ser la técnica de elección, para personal experimentado, en niños menores de 12 años debiéndose realizar bajo anestesia general. Sin embargo se discute su uso en adultos y niños mayores de 12 años, siendo la tasa de éxitos más alta que con el fibrobroncoscopio[3]. Las ventajas de la utilización del broncoscopio rígido en la extracción de cuerpos extraños estaría en relación con el tamaño del mismo, la posibilidad de utilización de diferentes instrumentos auxiliares de extracción, el riesgo de hemorragia durante la exploración y la posible presencia de estenosis y/o granulomas asociados a los cuerpos extraños de origen vegetal o con retención crónica en el árbol bronquial. Aquellos cuerpos extraños localizados periféricamente podrían extraerse con la introducción del broncoscopio flexible a través del rígido.

Las dificultades técnicas que nos podemos encontrar con el uso terapéutico del broncoscopio flexible son: 1) la imposibilidad de extracción, dado que el material que permite pasar el canal de trabajo es más débil y pequeño que el empleado con el broncoscopio rígido, 2) el sangrado importante difícil de controlar, 3) el riesgo de desplazamiento del cuerpo extraño durante su manipulación con la consecuente obstrucción de un bronquio principal inicialmente permeable, lo que puede conllevar riesgo letal para el paciente por imposibilidad de ventilación. Por otro lado, es de elección para la extracción de cuerpos extraños en árbol bronquial distal, pacientes con ventilación mecánica o en aquellos en los que no sea posible la movilización del cuello.

c) Estenosis traqueobronquial benigna. Estructuralmente se definen tres tipos de estenosis[4] con distintas implicaciones terapéuticas: 1) estenosis diafragmática, de estructura concéntrica fibrótica intraluminal, sin compromiso de la pared traqueal, 2) estenosis en cuello de botella, con componente extrínseco y secundaria a colapso de la pared traqueal, 3) estenosis compleja, mixta.

Según su etiología las podemos clasificar en[5]: a) congénitas por anomalías en la *pars* membranosa, deformidades cartilaginosas o alteraciones vasculares, o b) adquiridas, bien idiopáticas, postraumáticas (tras intubación orotraqueal, traqueotomía, tratamientos previos sobre la vía aérea, posquirúrgicas como ocurre en el trasplante pulmonar –Figura 1-), postinfecciosa (difteria, tuberculosis, papilomatosis...) y postinflamatorias (granulomatosis de Wegener o amiloidosis).

En este tipo de lesiones estenóticas benignas, el láser es la primera opción terapéutica. La técnica consiste en cortes radiales de la estenosis y posterior dilatación mecánica con broncoscopios rígidos de distintos calibres si fuese necesario[6]. Como alternativa si la estenosis no se resuelve con el planteamiento terapéutico anteriormente comentado, se optaría a la inserción de una prótesis traqueobronquial[7].

d) Resección de lesiones tumorales benignas o malignas. Las características ideales para el tratamiento endoscópico de estas lesiones son: morfología polipoidea, exofítica, con un diámetro axial menor de 4 centímetros, sin componente extraluminal, localizada en tráquea o bronquio principal y permeabilidad/funcionalidad de árbol bronquial distal a la obstrucción. Aquellas lesiones en las cuales se obtienen peores resultados son aquellas en las que la lesión tiene un componente extrínseco, con amplia afectación de la submucosa, localizada en lóbulos superiores o bronquios segmentarios o cuando existe una obstrucción total de la luz traqueobronquial[8]. Las opciones terapéuticas en la resección de estos tumores son la aplicación de crioterapia, electrocauterio, láser, resección mecánica con el bisel del broncoscopio y en algunos casos la inserción de prótesis traqueobronquiales.El láser es un tratamiento paliativo en aquellas lesiones malignas y en las de pronóstico incierto aunque en algunos casos de tumores de baja malignidad con crecimiento lento, baja tendencia a la metastatización y con crecimiento exclusivamente endobronquial como son el carcinoide o el carcinoma adenoide quístico, el tratamiento puede ser curativo. Finalmente para los tumores benignos con crecimiento endobronquial, como el hamartoma y el condroma, es el tratamiento de elección[9].

e) Indicaciones misceláneas. Dentro de este grupo podemos incluir, entre otros, la traqueomalacia, la policondritis recidivante con afectación traqueobronquial, la traqueopatía osteocondroplástica, la asistencia perioperatoria durante la resección traqueal término-terminal y la fístula traqueoesofágica o broncoesofágica. Ésta última puede ser congénita o, más frecuentemente, secundaria y en un tercio de los casos se debe a patología tumoral maligna esofágica infiltrativa. La técnica que mejores resultados ha obtenido es la colocación de una doble prótesis, una traqueal y otra esofágica[10].

Contraindicaciones de la Broncoscopia rígida: La principal contraindicación para la realización de una broncoscopia rígida es la inexperiencia del equipo de broncoscopistas y anestesistas. Las contraindicaciones[2] quedan recogidas en la tabla nº 1.

Complicaciones de la Broncoscopia rígida: La mortalidad es relativamente baja y el índice de complicaciones es menor de 0,1 %[11]. Estas se minimizan si la técnica es la adecuada y el broncoscopista es experto. Podemos dividir las complicaciones según sean debidas a la anestesia, a la introducción del broncoscopio rígido o a la técnica realizada. La más común es el

Tabla 1: Contraindicaciones de la broncoscopia rígida

CONTRAINDICACIONES ABSOLUTAS	CONTRAINDICACIONES RELATIVAS
Inestabilidad hemodinámica del paciente	Anomalías congénitas en cara
Coagulopatía severa	Trombocitopenia < 50.000 plaquetas/mm3
Insuficiencia respiratoria severa con hipoxemia refractaria a la administración de oxigenoterapia	Anquilosis, cifoescoliosis o cuello inestable
Estenosis u obstrucción laríngea	

daño en las piezas dentarias y encías, sobre todo en sujetos con un cuello corto y grueso y micrognatia[2] y la más grave es la aparición de arritmias y cardiopatía isquémica, con frecuencia relacionadas con la presencia de hipoxemia durante la realización de la técnica[12]. Otras complicaciones pueden ser la presencia de edema de glotis, perforación del esófago, hemorragia amenazante, insuficiencia respiratoria, ruptura yatrógena de la pared bronquial o traqueal, sobre todo en caso de resección tumoral o dilatación de estenosis y la obstrucción de la vía aérea previamente sana por migración del cuerpo extraño de la lesión tumoral resecada. Si se utiliza halotano en el acto anestésico se puede producir una disminución de la función psicomotora en el broncoscopista.

Anestesia y preparación del paciente: El riesgo anestésico del paciente debe ser evaluado según la clasificación ASA (American Society Anesthesiologists), se debe evaluar cuidadosamente la cavidad bucal, la dentadura, mandíbula y movilidad de la columna cervical. Por último es imperioso obtener el consentimiento informado.

La broncoscopia rígida puede realizarse bajo anestesia local y una sedación leve aunque se prefiere la anestesia general. Hoy día se emplea el propofol intravenoso que produce una rápida anestesia y permite una rápida recuperación del paciente, midazolam como ansiolítico y amnésico, y bolos de fentanilo para reducir el dolor agudo durante la intervención. El paciente debe estar en respiración espontánea durante la introducción del broncoscopio rígido en la vía aérea principal. Hay autores que consideran que es posible realizar la broncoscopia en apnea después de una oxigenación con fracción inspiratoria de oxígeno al 100% para la extracción de cuerpos extraños siempre y cuando el broncoscopista sea experto y el procedimiento sea de corta duración. Para otro tipo de intervenciones es necesario una ventilación artificial del paciente, bien ventilación mecánica controlada con sistema cerrado conectado al broncoscopio rígido, tubo endotraqueal a través del cual se introduce el broncoscopio o la ventilación con *jet* Venturi.

Técnica del procedimiento: Existen distintos métodos de intubación con broncoscopio rígido: intubación con laringoscopio, con tubo endotraqueal insertado previamente y la técnica clásica. Las dos primeras pueden ser útiles en la iniciación del procedimiento ya que la intubación con laringoscopio permite una visualización más cómoda de las estructuras anatómicas y la intubación con tubo endotraqueal permite la ventilación del paciente durante el procedimiento. La técnica clásica requiere un cierto entrenamiento ya que, dependiendo de la reserva funcional del paciente, debe hacerse en 30-60 segundos. Para la misma, el paciente está bajo anestesia general y debe protegerse la parte superior de la dentadura y el labio superior, se sujeta el broncoscopio rígido con la mano derecha y la mano izquierda se apoya en la parte superior de la boca y hace tracción hacia atrás manteniendo la cabeza del paciente en hiperextensión. A continuación se introduce el broncoscopio rígido en la boca, perpendicular a la mesa de quirófano y, con la pared anterior del broncoscopio, se sigue el dorso de la lengua hasta ver la epiglotis, con la punta del bisel del broncoscopio se levanta y calza la epiglotis. En este momento deben verse las cuerdas vocales. Se progresa hasta las mismas y justo antes de abordarlas, se gira el broncoscopio 90º para que el bisel quede paralelo a las cuerdas vocales. Tras atravesarlas y alcanzar el tercio medio traqueal, se vuelve a girar 90º el broncoscopio para que su pared anterior quede apoyada sobre la pared anterior traqueal.

Técnicas intervencionistas en Broncoscopia rígida:

1. Láser. Existen distintos tipos de láser, aunque hoy día los más usados son Nd-YAG y el Diomed. Esta técnica debe realizarse en quirófano, bajo anestesia general y con mantenimiento de una concentración de oxígeno durante la aplicación del láser inferior al 40% para evitar la ignición de la vía aérea. La seguridad de la intervención depende fundamentalmente de la preservación de la ventilación, la evitación de hemorragia y minimización de la exposición al láser. Así mismo durante toda la aplicación de láser debe mantenerse una aspiración continua para la evacuación de secreciones, sangre o el humo provocado por esta técnica. La aplicación repetida de láser puede provocar necrosis de la mucosa o perforación de la vía aérea. En cuanto a las contraindicaciones, sólo existe una absoluta, que es la presencia de lesión/compresión extrínseca y varias relativas como la presencia de comorbilidad significativa, lesión localizada en la pared posterior traqueal por el alto riesgo de perforación o fistulización y la afectación tumoral difusa y con gran componente extraluminal como ocurre frecuentemente en el carcinoma de células pequeñas[13, 14].

2. Electrocauterio y coagulación Argón-plasma. Son modos de destrucción tisular mediante calor generado por electricidad. El Argón Plasma es un modo de coagulación tisular de no contacto con la superficie y tiene una penetración en profundidad de sólo unos milímetros por lo que es más adecuado para lesiones superficiales y extensas así como para el tratamiento de las hemorragias. El electrocauterio coagula mediante contacto con la superficie y la diferencia entre la destrucción por vaporización y la coagulación depende del voltaje eléctrico elegido[12]. Estos procedimientos pueden ser realizados por broncoscopio flexible o rígido y bajo anestesia local o general. La única contraindicación absoluta para su utilización es la presencia de marcapasos dada la interferencia con la corriente eléctrica[12].

3. Crioterapia. Se basa en la aplicación repetida de ciclos de congelación-descongelación sobre los tejidos provocando su destrucción. El gas más utilizado es el óxido nitroso. Puede hacerse bajo anestesia general o local y los resultados de dicho tratamiento no son inmediatos. Sus indicaciones engloban las lesiones obstructivas intraluminales de la vía aérea como tumores o estenosis traqueobronquiales, la extracción de cuerpos extraños y el tratamiento de los granulomas secundarios a prótesis traqueobronquiales. Las lesiones obstructivas que causan un fallo respiratorio severo y agudo no son subsidiarias de este tratamiento dado que los resultados derivados de su aplicación son tardíos. Así mismo hay que tener precaución en estenosis críticas, ya que se puede producir un edema inmediatamente posterior al tratamiento y una disminución aún más drástica del calibre de la vía aérea[15].

4. Inserción de prótesis traqueobronquiales. El objetivo es conservar la permeabilidad de la vía aérea. Existen muchos

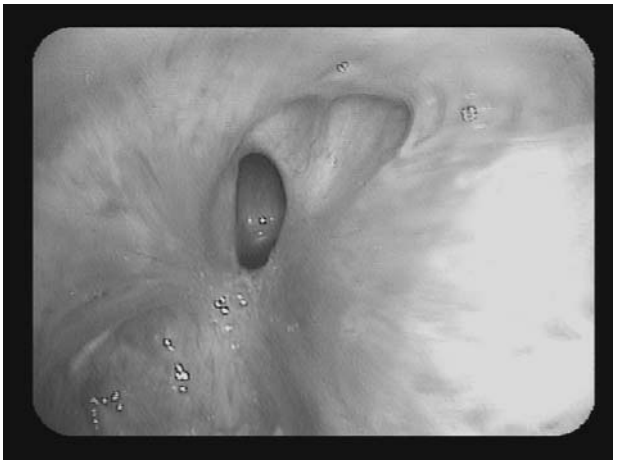

Figura nº 1: Estenosis bronquial postrasplante.

Figura nº 2: Prótesis metálica en policondritis traqueal recidivante

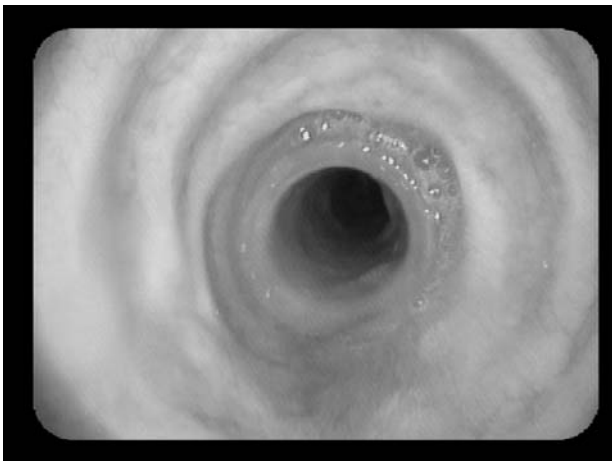

Figura nº 3: Prótesis de Dumon tras estenosis postintubación.

tipos de prótesis, materiales y tamaños a seleccionar en función de la patología a tratar. Podemos clasificarlas en a) prótesis metálicas (figura nº 2) expandibles tipo Ultraflex y no expandibles, b) prótesis de silicona tipo Dumon (figura nº 3), Poliflex, Montgomery en T, entre otras, o c) mixtas. Pueden implantarse tanto con broncoscopio rígido como flexible excepto las prótesis de silicona, cuya inserción sólo es posible con el broncoscopio rígido. De cualquier modo, en la mayoría de los casos se prefiere utilizar el broncoscopio rígido por la facilidad en el manejo de las complicaciones y ser un procedimiento más seguro y rápido. La complicación más frecuente durante la realización de esta técnica es la migración de la prótesis, más frecuente en prótesis traqueales por patología benigna y traqueomalacia y la más grave es la perforación de la pared traqueal o de las estructuras vasculares adyacentes. Es importante seleccionar adecuadamente la prótesis y su tamaño para evitar complicaciones posteriores como la rotura de la prótesis, infección traqueobronquial, retención de secreciones mucosas y la obstrucción de la prótesis por crecimiento tumoral. Dada la complejidad en la colocación y la retirada de las prótesis metálicas y la mayor incidencia de complicaciones, éstas se deben evitar salvo en casos muy seleccionados[16].

Ventajas de la Broncoscopia rígida frente a la fribronbroncoscopia*:* Las ventajas ya han quedado implícitas en el texto anterior pero quedan resumidas en 1) el mejor control sobre la ventilación del paciente durante la intervención, 2) mejor control sobre las posibles complicaciones derivadas de las distintas técnicas intervencionistas, 3) un mayor número de recursos instrumentales y 4) el uso de anestesia general es más cómodo y menos estresante para el neumólogo intervencionista, así como se constituye en un procedimiento menos doloroso y más confortable para el paciente.

BIBLIOGRAFÍA

1. Prakash UBS, Diaz-Jiménez J. The rigid bronchoscope. In: U.B.S. Prakash editor. Bronchoscopy. New York: Raven Press; 1994, p 53-69.
2. Beamis JF Jr. Rigid bronchoscopy. In: Beamis JF Jr, Praveen N, Mathur PN, editors. Interventional pulmonology. Imago (USA): Mc Graw Hill; 1999, p17-28.
3. Marquette CH, Martinot A. Foreign body renoval in adults and children. In: Bollinger CT, Mathur PN, editors. Interventional bronchoscopy. Prog Respir Res. Basel: Karger; 2000. p 96-107.
4. Personne C, Colchen A, Leroy M, Vourc'h G, Toty L. Indications and technique for endoscopic laser resections in bronchology. A critical analysis based upon 2284 resections. J Thorac Cardiovasc Surg 1986; 91:710-715.
5. Choplin RH, Wehunt WD, Theros EG. Diffuse lesions of trachea. Semin Roentgenol 1983; 18 (1): 38-50.
6. Metha AC, Lee FY, Cordasco EM, Kirby T, Eliachar I, De Boer G. Concentric tracheal and subglotic stenosis: Management using the Nd-YAG laser for mucosal sparing followed by gentle dilatation. Chest 1993; 104: 673-677.
7. Shapshay SM, Beamis JF Jr, Dumon JF. Total cervical tracheal stenosis: Treatment by laser, dilatation, and stenting. Ann Otol Rhinol Laryngol 1989; 98: 890-895.
8. Kvale PA, Eichenhorn MS, Radke JR, Miks V. YAG laser photoresection of lesions obstructing the central airways. Chest 1985; 87: 283-288.
9. Cavaliere S., Dumon JF. Laser bronchoscopy. In: Bollinger CT, Mathur PN, editors. Interventional Bronchoscopy. Prog Respir Res. Basel: Karger; 2000. p 108-119.
10. Freitag L, Tekolf E, Steveling H, Donovan TJ, Stamatis G. Management of malignant esophago-tracheal fistulas with airways stenting and double stenting. Chest 1996; 110: 1155-1160.

11. Ernst A, Silvestri GA, Johnstone D. Interventional pulmonary procedures. Guidelines from the American College of Chest. Chest 2003; 123: 1693-1717.
12. Beamis JF Jr. Modern use of rigid bronchoscopy. In: Bollinger CT, Mathur PN editors. Interventional Bronchoscopy. Prog Respir Res. Basel: Karger; 2000, p 22-31.
13. Beamis JF Jr, Vergos K, Rebeiz EE, Shapshay SM. Endoscopic laser therapy for obstructing tracheobronchial lesions. Ann Otol Rhinol Laryngol 1991;100: 413-419.
14. Cavaliere S, Foccoli P, Farina PL. Nd-YAG laser broncoschopy: A five year experience with 1396 applications in 1000 patients. Chest 1988; 94: 15-21.
15. Vergnon JM., Mathur PN. Cryotherapy for endobronchial disorders. In: Bollinger CT., Mathur PN., editors. Interventional bronchoscopy. Prog Respir Res. Basel: Karger; 2000, p 133-146.
16. Seijo LM, Steirman DH. Interventional pulmonology. N Engl J Med 2001; 344(10): 740-749.

ESTUDIO DEL SAOS: OXIMETRÍA NOCTURNA, POLIGRAFÍA RESPIRATORIA Y POLISOMNOGRAFÍA. INDICACIONES, TÉCNICAS E INTERPRETACIÓN DE LOS RESULTADOS

M. E. García Ledesma

Servicio de Neumología. Hospital San Pedro de Alcántara. Cáceres.

Introducción: El estudio de los trastornos respiratorios durante el sueño ha presentado un gran auge en los últimos años por su elevada prevalencia y comorbilidad. Numerosos estudios sugieren la existencia de una relación entre el Síndrome de apneas-hipopneas del sueño (SAHS) no tratado y el deterioro de la calidad de vida, aparición de complicaciones cardiovasculares[1], cerebrovasculares[2] y accidentes de tráfico[3,4]. Por ello, constituye un importante problema de salud. Las unidades de sueño son aún insuficientes para obtener esta demanda creciente[5].

La CPAP (continuous positive airway pressure) es considerada la terapia más eficaz en todo el mundo[6]. Por tanto, es importante diagnosticar y tratar precozmente a estos pacientes[7].

Definición: El SAHS puede definirse como una alteración intrínseca del sueño caracterizada por episodios repetidos de pausas respiratorias anormales durante el sueño como consecuencia de alteraciones anatómico-funcionales de la vía aérea superior (VAS) que conducen a su colapso. Se asocia frecuentemente con caídas en la saturación de la oxihemoglobina (SaO_2), y acompañado de hipersomnolencia durante el día y ronquidos (Tabla 1).

Clínica: Los hallazgos clínicos más importantes se producen a dos niveles. Por un lado, las apneas e hipopneas condicionan hipoxemia que ocasiona la aparición de problemas cardiovasculares, y por el otro, distorsión en la arquitectura del sueño que conduce a hipersomnia diurna, dishabilidades cognitivas y alteración de la personalidad.

Durante el sueño se repite constantemente el ciclo: sueño, apnea, cambios gasométricos, despertar transitorio y fin de la apnea.

Síntomas más importantes: excesiva somnolencia diurna (ESD), ronquidos y pausas respiratorias durante el sueño[8].

Diagnóstico: El SAHS se diagnostica cuando coexisten síntomas diurnos y episodios repetidos de obstrucción de la VAS durante el sueño. Estos episodios dan lugar al cese o disminución (apneas o hipopneas) del flujo aéreo oronasal, suelen acompañarse de disminución de la SaO_2 y con frecuencia terminan con un despertar transitorio en el electroencefalograma –EEG– (arousal) que permite a los músculos dilatadores de la faringe recuperar el tono de vigilia pero causan fragmentación del sueño provocando hipersomnolencia diurna[9].

El diagnóstico se suele realizar mediante el registro poligráfico durante el sueño de dichas alteraciones (apneas, desaturaciones, arousal). No obstante, los datos clínicos también son importantes (evaluar síntomas y datos antropométricos)[9].

Polisomnografía convencional (PSG): Es la prueba más completa. Consiste en el registro durante el sueño de determinados parámetros neurofisiológicos y cardiorrespiratorios. Deberá realizarse en horario nocturno o habitual del sueño del sujeto con un registro no menor de 6.5 horas y que incluya por lo menos 180 minutos de sueño.

Variables monitorizadas[9,10]: 1) Variables neurofisiológicas: EEG (registro de la actividad eléctrica cerebral), electrooculograma –EOG– (registro de los movimientos oculares), y elec-

Tabla 1: Definiciones más comúnmente aceptadas del SAHS

ORIGEN	DEFINICIÓN	LIMITACIONES
ASDA 1990 (American Sleep Disorders Association)	Apneas e hipopneas recurrentes que se asocian con deterioro clínico manifestado por un aumento de la somnolencia o alteración de la función cardiorrespiratoria.	No especifica cuántas apneas o hipopneas son necesarias.
SEPAR 1998 (Sociedad Española de Patología Respiratoria)	Cuadro de somnolencia, trastornos neuropsiquiátricos y cardiorrespiratorios secundarios a episodios repetidos de obstrucción de la VAS que provocan repetidas desaturaciones de la oxiHb y despertares transitorios que dan lugar a un sueño no reparador.	Pondera las manifestaciones clínicas y no especifica el número de eventos necesarios para constituir el síndrome.
AASM (American Academy of Sleep Disorders)	1- Un IAH >5 incluyendo la presencia de esfuerzos respiratorios relacionados con arousal (RERAS) más uno de los siguientes, los cuales no pueden ser explicados por otras causas: 2-Excesiva somnolencia diurna 3-Dos o más de los siguientes: asfixias durante el sueño, despertares recurrentes, torpeza al despertar, fatiga durante el día, dificultades de concentración. SAHS = 1 + (2 ó 3)	Pondera en conjunto el IAH y las manifestaciones. Algunos consideran que el punto de corte de IAH > 5 es excesivamente bajo, especialmente en los ancianos y más si se incluyen los RERAS.