mediastínicos (paratraqueales altos y bajos, ventana aorto-pulmonar, subcarinales, paraesofágicos y del ligamento pulmonar).

La VT también permite evaluar nódulos periféricos sospechosos de metástasis (T4: otro nódulo tumoral en el mismo lóbulo. M1: Metástasis a distancia incluyendo nódulo tumoral en otro lóbulo diferente ipsilateral-contralateral).

Como vemos, la VT sorprende por sus múltiples aplicaciones prácticas expuestas anteriormente, entre ellas no hay que dejar de mencionar la posibilidad que ofrece en el diagnóstico del Nódulo Pulmonar Solitario (NPS) [18],con todo lo que ello conlleva dada la controversia que existe en torno a su correcto diagnóstico. Así, antes de esta técnica, ante el hallazgo casual de un NPS se hacían seguimientos y controles periódicos. Posteriormente el manejo mejoró con los avances en técnicas de imagen como TAC, RM y la aparición de la PET. Sin embargo se requiere un diagnóstico histológico, de ahí que se empleen biopsias transbronquiales, PAAF, biopsias por minitoracotomías. Cuando con técnicas menos cruentas no se ha llegado a un diagnóstico, la VT es una alternativa tanto en la vertiente diagnóstica como terapéutica.

Se puede realizar resección en cuña del NPS usando endograpadoras en la mayoría de los casos o bien una biopsia pulmonar con aguja. Se realiza una biopsia intraoperatoria, que si es positiva para malignidad permitiría hacer en la misma intervención la resección oncológica más adecuada, mientras que si es benigna o son metástasis habríamos concluido la intervención. La biopsia por VT tiene una menor morbilidad que por minitoracotomía.

Otra utilidad de VT es la evacuación y el diagnóstico de derrames pleurales no filiados (1, 2). A diferencia de las anteriores, esta modalidad se puede realizar con anestesia local, sedación intravenosa y una puerta de entrada habitualmente. Tras evacuar el derrame podemos visualizar el estado de cavidad pleural, examinando ambas pleuras y tomando biopsia de las mismas. Si existe diseminación pleural estaríamos ante un T4(irresecable). A continuación realizaríamos por la misma puerta de entrada la pleurodesis con talco.

Como conclusión, podemos decir que la VT aporta numerosas ventajas en el diagnóstico y la estadificación del Cáncer de Pulmón, permitiendo obtener un diagnóstico de certeza más exacto que las pruebas de imagen (TAC, RM, PET) y evitando toracotomías innecesarias. Es una técnica con baja morbilidad para el paciente, lo que la hace más eficaz en la evaluación del Cáncer de Pulmón.

BIBLIOGRAFÍA

1. Lin J, Ianneoti MD. The role of thoracoscopy in the management of lung cancer. Surg Oncol 2003 Nov;12 (3) : 195-200.
2. Cantó A, Arnau AF, Centeno A, Guijarro R, Galbis J, Martín E, et al. La videotoracoscopia en la estadificación del cáncer pulmonar. Arch Bronconeumol 1995; 31: 28-31.
3. Roviaro GC, Varoli F, Vergani C, Maciocco M. State of the art in thoracospic surgery: a personal experience of 2000 videothoracoscopic procedures and an overview of the literature. Surg Endosc. 2002 Jun ; 16 (6): 881-92.
4. Roviaro GC, Varoli F, Vergani C, Nucca O, Maciocco M, Grignani F. Long-term survival alter videothoracoscopic lobectomy for stage I lung cancer. Chest. 2004 Sep; 126 (3):725-32.
5. Iwasaki A, Shirakusa T, Shiraishi T, Yamamoto S. Results of VATS for stage I/II non-small cell lung cancer. Eur J Cardiothorac Surg. 2004 Jul; 26 (1):158-64.
6. Kaiser LR, Singhal S. Essential of Thoracic Surgery. Ed: Elsevier Mosby. 2004. Pag: 84-97.
7. Griffith Pearson F, Cooper JD, Deslauriers J, Ginsberg RJ, Hiebert CA, Patterson GA, et al. Thoracic Surgery. 2ª edición. Ed: Churchill, Livingstone.2002. Pag: 103-115.
8. McKenna RJ Jr, Houck WV. New approaches to the minimally invasive treatment of lung cancer. Curr Opin Pulm Med. 2005 Jul; 11 (4):282-6.
9. Loscertales J, Jiménez-Merchán R, Arenas-Linares CJ, Girón Arjona JC, Congregado Loscertales M., Utility of VATS in lung cancer. Valuation of resectability in 296 patients and 72 pulmonary exeresis with radical lymphadenectomy. Eur J Cardiothorac Surg, 1997; 12: 892-897.
10. Loscertales J, García Díaz F, Jiménez Merchán R, Arenas Linares C, Girón Arjona JC, Durán Franco E., Cirugía videoasistida y exéresis pulmonares en el carcinoma broncogénico. Neumosur. Revista de la Asociación de Neumólogos del Sur, 1998; 10:147-153.
11. Sebastián-Quetglás F, Molins L, Baldó X, Buitrago J, Vidal G. The Spanish video assisted thoracic surgery group. Clinical value of video-assisted thoracoscopy for preoperative staging of non-small cell lung cancer. A prospective study of 105 patients. Lung cancer 2003, 42, 297-301.
12. Roviaro GC, Varoli F, Rebuffat C, Vergani C, Maciocco M, Scalambre SM, et al. Videothoracoscopic staging and treatment of lung cancer. Ann Thorac Surg 1995;59:971-4.
13. Massone PP, Lequaglie C, Magnani B, Ferro F, Cataldo I. The real impact and usefulness of video-assisted thoracoscopic surgery in the diagnosis and therapy of clinical lymphadenopathies of the mediastinum. Ann Surg Oncol. 2003 Dec; 10 (10): 1197-202.
14. Mouroux J, Venissac N, Alifado M. Combined video-assisted mediastinoscopy and video-assisted thoracoscopy in management of lung cancer. Ann Thorac Surg 2001; 72:1698-704.
15. Sihoe AD, Yim AP. Lung cancer staging. J Surg Res. 2004 Mar; 117 (1): 92-106.
16. Loscertales J, Jimenez-Merchán R, Congregado –Loscertales M, Arenas-Linares C, Girón –Arjona JC, Arroyo Tristán A, et al. Usefulnes of Videothoracoscopic intrapericardial examination of pulmonary vessels to identify resectable clinical T4 lung cancer. Ann Thorac Surg 2002; 73:1563-6.
17. Detterbeck FC, De Camp MM Jr, Kohman LJ, Silvestri GA, American College of Chest Physicians. Lung Cancer. Invasive staging: the guidelines. Chest 2003, Jan; 123 (1 suppl) : 167s-175.
18. Congregado Loscertales M, Girón Arjona JC, Jiménez Merchán R, Arroyo Tristán A, Arenas Linares C, Ayarra Jarne J, et al. Utilidad de la cirugía videotoracoscopica en el diagnóstico de los nódulos pulmonares solitarios. Arch Bronconeumol 2002; 38 (9): 415-20.

TÉCNICAS PLEURALES: TORACOCENTESIS. BIOPSIA PLEURAL CON AGUJA. DRENAJE PLEURAL CON SONDA

M. D. Pérez Tejero[1], M. Gallardo Medina[2]

[1]Médico Residente de 4º año del Servicio de Neumología del Hospital Universitario "San Cecilio" de Granada, [2]Médico adjunto de Neumología del Hospital Universitario "San Cecilio" de Granada.

Resumen: La toracocentesis diagnóstica, la biopsia pleural y la colocación de tubos de drenaje son técnicas habituales en Neumología, que bien indicadas y realizadas son de gran valor para el diagnóstico y tratamiento de determinadas patologías neumológicas. Se realiza una revisión de las indicaciones, contraindicaciones, complicaciones y técnica de realización de todas ellas, haciendo hincapié fundamentalmente en sus aspectos prácticos.

1. Introducción: La toracocentesis diagnóstica y la biopsia pleural percutánea, son técnicas de uso habitual en neumología que aportan gran información diagnóstica en el campo de la patología pleuro-pulmonar, mientras que la colocación de un tubo de drenaje pleural tiene fundamentalmente un uso terapéutico. Sus complicaciones son escasas si se realizan por un personal bien entrenado que siga un protocolo correcto, por lo que será importante para el neumólogo un adecuado conocimiento de la técnica de realización, así como de las indicaciones, contraindicaciones y posibles complicaciones que de ellas se puedan derivar, para obtener así un mayor rendimiento tanto en el diagnóstico como en el tratamiento.

2. Indicaciones, contraindicaciones y complicaciones:

2.1. Toracocentesis: A. Indicaciones: Será la primera exploración a realizar en todo derrame pleural de origen desconocido o dudoso con un espesor mínimo de 10 mm en una radiografía en decúbito lateral. Únicamente en los derrames secundarios a insuficiencia cardiaca clara, postcirugía abdominal o postparto puede ser sustituida por observación del paciente, ya que en la mayoría de estos casos el derrame se resolverá por sí solo [(1)]. En el caso de la toracocentesis con fines terapéuticos, la indicación principal será el alivio sintomático en el derrame pleural masivo, o bien para evaluación del pulmón colapsado subyacente [1].

B. Contraindicaciones: No existen contraindicaciones absolutas [2], siendo todas relativas. La más importante es la existencia de trastornos de coagulación, por tratamiento anticoagulante o diátesis hemorrágicas (tiempo de protrombina alargado o menos de 50.000 plaquetas/mm^3) [3]. Otras serían: lesiones cutáneas en zona de punción (pioderma, herpes zoster, etc.), derrame de pequeña cuantía (< de 10 mm en placa de tórax en decúbito lateral) [4] falta de cooperación del enfermo o pacientes con ventilación mecánica.

C. Complicaciones: – Complicaciones mayores: neumotórax (la más frecuente), hemotórax, punción accidental de hígado, bazo o riñón, infección de cavidad pleural, hipoxemia, edema "ex-vacuo" y siembra de células tumorales en el trayecto de la punción. – Complicaciones menores: reflejo vaso-vagal (se puede prevenir con inyección subcutánea de atropina), reflejo emocional con ansiedad e hipotensión y dolor en la zona de la punción [1,5,6].

2.2. Biopsia pleural con aguja: Indicaciones: sospecha de derrame pleural de origen tuberculoso o neoplásico, o exudados de etiología no filiada tras toracocentesis.

Contraindicaciones: son las mismas que para la toracocentesis.

Complicaciones: son relativamente infrecuentes (5-11%), dependiendo del tipo de aguja, y son las mismas que para la toracocentesis. Destacan el riesgo de infección de la cavidad pleural y la aparición de neumotórax y/o hemotórax [(6)].

2.3. Drenaje torácito: Indicaciones: la mayoría son relativas, siendo absolutas cuando existe la posibilidad de compromiso respiratorio agudo y grave: 1) neumotórax: el drenaje es el tratamiento de elección; 2) hemotórax: su drenaje nos indica la cuantía de la hemorragia, estando indicada la toracotomía si su débito es importante y rápido; 3) empiema: su drenaje debe ser lo más precoz posible; 4) derrame pleural severo (ocupa más del 30% del hemitórax) o que provoca sintomatología; 5) derrame pleural secundario a cirugía torácica.

Contraindicaciones: no existen contraindicaciones absolutas. Las relativas son presencia de trastornos de la coagulación, derrames multiloculados y pleurodesis previa.

Complicaciones: son las mismas que para la toracocentesis. Además, puede aparecer enfisema subcutáneo en relación con una fuga aérea que supera la capacidad de aspiración del sistema de drenaje (el aire sale por el peritubo), con una obstrucción del tubo de drenaje o con situación del orificio centinela fuera de la pleura parietal. También se han descrito otras como neuralgia intercostal, síndrome de Horner, fascitis necrotizante, parálisis diafragmática, quilotórax y obstrucción aórtica [7].

3. Preparación del paciente.

3.1. Exploraciones previas necesarias: Siempre deberemos contar, salvo caso de extrema urgencia, con un hemograma, estudio de coagulación, bioquímica sérica básica y radiografía simple de tórax. En caso de derrames pleurales de escasa cuantía o de disposición atípica o de neumotórax en los que se establezca el diagnóstico diferencial con grandes bullas, deberemos disponer de radiografía torácica en decúbito lateral, ecografía torácica o tomografía computarizada de tórax. La ecografía torácica es una técnica simple y segura que puede ser realizada sin desplazamiento del paciente y no requiere colaboración del mismo. Aporta información sobre la cantidad e incluso características del líquido (puede diferenciar entre exudado y trasudado), sobre la existencia de loculaciones y su localización exacta y sobre presencia de anormalidades pleuropulmonares como por ejemplo masas o condensaciones. Cuando se realiza toracocentesis guiada por ecografía se han descrito menos complicaciones asociadas [8] y la rentabilidad de la técnica será mayor, por lo que hoy en día numerosos servicios de Neumología disponen de ecógrafo para abordar la patología pleural. No obstante no está indicada su realización de rutina, sino sólo en los casos anteriormente descritos y en pacientes críticos con ventilación mecánica [4].

3.2. Consentimiento informado: Antes de iniciar cualquiera de estas técnicas se debe informar al paciente, verbalmente y por escrito, de la exploración que se le va a realizar, su indicación, principales complicaciones y molestias que puede producir así como de procedimientos alternativos, para obtener tras ello su consentimiento.

3.3. Colocación del paciente: Siempre que sea posible, se realizará con el paciente sentado, con la espalda recta y apoyando la mano del hemitórax que se va a puncionar en el hombro contralateral. En esta posición se logra que el diafragma se sitúe lo más bajo posible y que exista la máxima separación entre los espacios intercostales. Si el paciente no puede permanecer sentado, se realizará en la cama con el respaldo a unos 45º. Para la colocación de drenajes pleurales, según algunos autores, es preferible la posición en decúbito lateral sobre el lado contrario a drenar, con la extremidad superior homolateral elevada sobre la cabeza [9]. Para el drenaje de neumotórax puede ser preferible la posición en decúbito supino para tener un acceso anterior.

3.4. Localización del sitio de punción. Se establecerá con las referencias de los estudios radiográficos previos, delimitando el lugar exacto mediante percusión y auscultación [10]. Para toracocentesis diagnóstica, la punción se realizará un espacio intercostal por debajo del comienzo de la percusión mate [4], pero para una toracocentesis evacuadora o colocación de drenaje pleural, se situará en una zona más inferior. Se realizará sobre la línea axilar media o posterior donde el grosor de la pared es menor. En el caso de neumotórax, el drenaje se hará en una zona más superior y cuando son loculados anteriores puede ser preferible el acceso por la línea medio-clavicular, a nivel del segundo espacio intercostal. El sitio exacto de punción será sobre el borde superior de la costilla inferior del espacio costal correspondiente, para evitar la laceración del paquete vasculonervioso que discurre por el borde inferior de la costilla. En caso de derrames pequeños, de distribución atípica, o si no se obtiene líquido tras varios intentos iniciales, estará indicada la realización de una ecografía torácica para localizar el lugar de la punción y cuantificar el derrame.

3.5. Anestesia. Una vez limpia la zona y pincelada con antiséptico (povidona yodada) se procede a la anestesia de la piel con lidocaina al 2% o mepivacaina al 2% con una aguja intramuscular. Se hace primero un habón subcutáneo y luego se infiltran tejidos más profundos introduciendo progresivamente la aguja, con la precaución de aspirar previamente a la inyección del anestésico, para evitar su entrada directa en un vaso. Una vez que la aguja entra en la cavidad pleural, lo que se aprecia por la entrada de líquido o aire en la jeringa, se retirará suavemente.

4. Técnica.

4.1. Toracocentesis diagnóstica y/o evacuadora. En el lugar seleccionado se introduce poco a poco la aguja de punción conectada a una jeringa, a la vez que se aspira suavemente. Al llegar a la cámara pleural, se extrae la muestra de líquido. En caso de no obtener líquido podemos intentarlo de nuevo en un espacio intercostal inferior. Si fuese nuevamente negativa es conveniente repetir la exploración bajo control ecográfico [1, 4]. Normalmente se usa una aguja intramuscular, aunque en el caso de sujetos muy obesos o musculosos, puede ser preciso utilizar una aguja de mayor longitud como por ejemplo una de punción lumbar. El líquido obtenido se repartirá en distintos recipientes para ser enviados al laboratorio, como se muestra en la tabla 1. La actitud a seguir posteriormente dependerá de las características del líquido en cada caso [11] (Figura 1).

En el caso de la toracocentesis evacuadora, la extracción de líquido se puede realizar mediante agujas con camisa plástica (por ejemplo abocath,) o bien con agujas a través de las cuales se introduce un catéter plástico (pleurocath,). Una vez en cavidad pleural se retira la aguja y conectaremos el catéter a una llave de tres pasos lo que nos permitirá, sin necesidad de retirar el catéter, obtener una gran cantidad de liquido manualmente con una jeringa. También podemos conectar este sistema a una bolsa de drenaje, que no permita el paso de aire hacia la cavidad pleural, siendo retirado el sistema una vez drenado el derrame. No se deben evacuar más de 1000-1500 ml de una sola vez y se debe suspender la prueba si apareciera tos o dolor torácico brusco, para evitar el edema ex-vacuo.

4.2. Biopsia pleural con aguja. Se trata de una técnica sencilla que nos permite obtener fragmentos de tejido pleural para su examen histológico y/o microbiológico. En manos de personal cualificado tiene una baja morbilidad y relativa buena rentabilidad diagnóstica, sobre todo en casos de sospecha de carcinoma o tuberculosis (60% y 75% respectivamente en algunas series) [12, 13]. La rentabilidad es mayor aún cuando se valoran en conjunto los datos obtenidos del análisis citológico, del cultivo del líquido pleural y los de una segunda biopsia. Su especificidad es alta (escasos falsos positivos), siendo en cambio baja su sensibilidad (43% de falsos negativos en derrame tuberculoso y hasta 52% en el metastásico) [12] y será menor aun cuanto más localizada sea la lesión (mayor probabilidad de biopsiar tejido sano) y cuanto menor sea el tamaño y número de muestras (aconsejable realizar cuatro) [14] o la experiencia del explorador. Dado que la rentabilidad de la biopsia pleural percutánea es claramente superior en la tuberculosis que en las neoplasias pleurales, ante la sospecha de estas últimas, la mayor parte de los autores preconizan el uso preferente de la biopsia toracoscópica por su mayor rendimiento en estos casos (sensibilidad de 95% para biopsia toracoscópica frente a 44% para la percutánea) [15] debido a que las lesiones neoplásicas no suelen ser tan difusas como las tuberculosas y muchas de ellas son totalmente inaccesibles a la aguja de biopsia percutánea. Además la toracoscopia añade la posibilidad de realizar pleurodesis en el mismo acto cuando así sea necesario. No obstante requiere el ingreso del paciente y es más agresiva y complicada en su realización con respecto a la biopsia con aguja, que puede realizarse en régimen ambulatorio sin mayores problemas y tiene una baja morbilidad. Por tanto, la elección de una u otra técnica se condiciona en gran medida por su disponibilidad, por la sospecha clínica y por las características del paciente [15]. En líneas generales y dada la prevalencia de tuberculosis en nuestro país, es aconsejable el uso de biopsia percutánea en el estudio de derrames de más de dos semanas de evolución en pacientes jóvenes, y se reservaría la toracoscopia para los mayores de 40 años, en que la neoplasia es más probable [16].

La técnica dependerá del tipo de aguja de biopsia utilizada, de las que existen varios tipos: Abrams (figura 2), Cope, Castelain (figura 3), Raja, Ramel, etc, siendo las más usadas las dos primeras [1]. La rentabilidad diagnóstica es prácticamente la misma para todas, aunque en algunas series resulta mayor para la aguja de Abrams, sobre todo en casos de sospecha de tuberculosis [17].

		Cantidad	Determinaciones Analíticas
LÍQUIDO PLEURAL	**Bioquímica**	10 ml.	• Glucosa, LDH, proteínas totales y amilasa
		5 ml.	• ADA
		5 ml	• Colesterol, triglicéridos, quilomicrones
	Hemograma	5-10 ml.	• Hematocrito y recuento celular de series roja y blanca
	Gasometría	5 ml.	• PH (líquido en condiciones de anaerobiosis)
	Microbiología	10 ml.	•Tinción de Gram y cultivo
		10 ml.	• Baciloscopia y cultivo en medio de Lowenstein o cultivos especiales parahongos o Legionella
	Citología	10-25 ml.	• Examen citológico: líquido diluido en alcohol al 50%
	Otras	5 ml	• Factor reumatoide, CEA, alfa-1 glicoproteína, marcadores tumorales, ANA, complemento, etc.
BIOPSIA	**Anatomía Patológica**	–	• Estudio histológico (muestra en tubo con formol)
	Microbiología	–	• Cultivo para microbacterias

Tabla 1: Estudio de las muestras de líquido y biopsia pleural

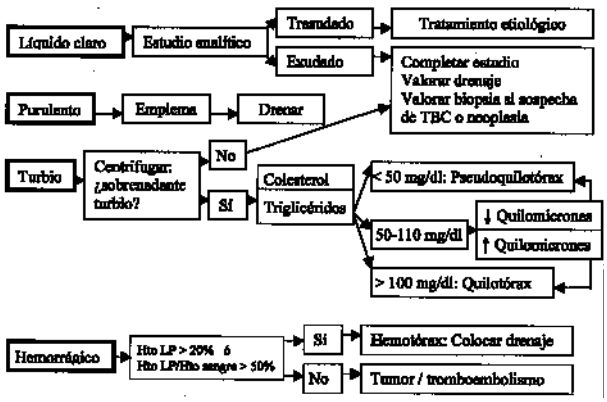

Figura 1: Actitud a seguir según el aspecto macroscópico del líquido pleural (TBC: tuberculosis, Hto: hematocrito, LP: líquido pleural)

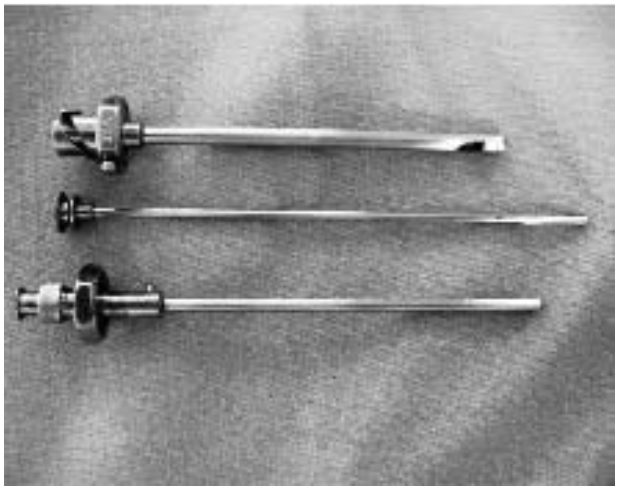

Figura 2: Aguja de Abrams



Figura 3. Aguja de Castelain

A. Con aguja de Abrams: Previa anestesia del lugar seleccionado, se realiza inicialmente una pequeña incisión con una hoja de bisturí en piel y tejido celular subcutáneo y, con el fin de disminuir la resistencia al introducir la aguja, se hace disección de los planos musculares con una pinza roma tipo Kocher (se empuja la pinza cerrada y luego se abre para separar las fibras musculares). La aguja de biopsia se insertará a través del orificio practicado con sus tres componentes: trócar externo, cánula interna y fiador sólido (aunque se puede prescindir de este último si conectamos una jeringa en la cánula interna). Realizamos un ligero movimiento de rotación hacia uno y otro lado a la vez que empujamos la aguja en dirección perpendicular a la pared torácica, siguiendo el borde superior de una costilla. La entrada en la cavidad pleural se notará por la pérdida de resistencia. Una vez dentro se retira el fiador, se conecta la aguja con una jeringa y se gira la cánula interna en el sentido contrario a las agujas del reloj. Con esta maniobra conseguimos que quede abierta la ventana del extremo distal de la aguja (con forma de gancho) y entonces aspiramos apareciendo líquido en la jeringa. Posteriormente, comenzamos a retirar la aguja haciendo presión hacia abajo y afuera, hasta que quede anclada en la pared torácica enganchando pleura parietal. Entonces, sin mover la aguja, se gira la cánula interna en el sentido de las agujas del reloj, con lo que se cerrará el orificio distal cortando así el fragmento de pleura que ha quedado atrapado en el gancho del trócar. Después se retira toda la aguja y se extrae el fragmento biopsiado. El procedimiento se repite hasta obtener 3-4 muestras que se distribuirán como se indica en la tabla 1. Una vez terminado el procedimiento se puede dar un punto de sutura si rezuma líquido. Si hay gran cantidad de derrame se puede evacuar manualmente o dejando un tubo de drenaje. No obstante, no es conveniente evacuar completamente el derrame por si posteriormente hubiera que repetir la biopsia o realizar una toracoscopia.

B. Con aguja de Castelain. Se introduce el trócar con el fiador y al llegar a cavidad pleural se retira este último y se obstruye el extremo proximal del trócar hueco con el dedo para evitar la entrada de aire. Rápidamente se coloca una jeringa y se aspira para verificar que estamos en cavidad pleural. Ahora se introduce la cánula interna en el trócar y se retira todo el complejo hasta notar cierta resistencia, lo que nos indica que se ha llegado con el gancho a la pared pleural. Al retirar la cánula se extrae el fragmento biopsiado.

C. Con aguja de Cope. Se introduce la cánula externa con el trócar biselado y el obturador hasta la cámara pleural. Se aspira con una jeringa, tras retirar el trócar y el obturador, mientras el paciente hace maniobra de Valsalva para asegurar que estamos en espacio pleural si se obtiene líquido. Posteriormente, a través de la cánula externa y conectada a una jeringa, se introduce la aguja que tiene un ganchito en el extremo. Inclinando la aguja, se retira de forma lenta hasta sentir que se engancha. Mientras el paciente repite la maniobra de Valsalva se retira la aguja y se coloca el obturador para evitar la entrada de aire en el espacio pleural [18].

4.3. Drenajes torácicos. Existen comercializados distintos tipos de tubos de drenaje, aunque actualmente los más utilizados son los tubos de plástico transparente de diferentes calibres, con múltiples orificios laterales en su extremo distal, con trócar interno para colocación y con una línea radiopaca a lo largo de toda su longitud. También son muy usados los pequeños catéteres de polivinilo de 8 Ch (pleurecath). El tamaño de tubo más adecuado dependerá de la indicación de cada caso, aunque en general, se precisará mayor calibre (24 a 32 Fr) para líquidos con posibilidad de obstruir el sistema (líquido hemático, por posible formación de coágulos, o líquidos muy densos o con mucha fibrina, como por ejemplo un empiema) o cuando sea necesaria la evacuación rápida de grandes cantidades de aire o líquido (por ejemplo neumotórax a tensión o con sospecha de fístula bronco-pleural). En el resto de los casos será suficiente con tubos de 16 a 24 Fr aunque en los neumotórax de pequeño volumen se podrán utilizar los catéteres más pequeños de 8 Ch.

Una vez seleccionado el tubo a utilizar procederemos a su colocación. En primer lugar, se realiza una toracocentesis diagnóstica para confirmar la salida de aire o líquido en el lugar exacto en el que se va a colocar el drenaje, permitiendo además un cálculo aproximado de la profundidad a la que se encuentra el espacio pleural. Posteriormente, se practica con una hoja de bisturí, una incisión paralela a las costillas de 1 a 2,5 cm. de ancho, según el calibre del tubo a introducir. La realización de una disección roma de los planos musculares nos va a permitir introducir el tubo de drenaje con mayor facilidad reduciendo además las molestias al paciente y los riesgos de perforación de órganos torácicos o abdominales.

A continuación se introduce el tubo de drenaje, sujetándolo firmemente con una mano a unos 4-5 cm de su punta, para controlar la longitud a introducir, mientras que con la otra se ejer-

cen movimientos de rotación en ambos sentidos y de presión sobre su extremo proximal, hasta notar pérdida de resistencia que nos indica que se ha sobrepasado la pleura parietal. Luego se retira suavemente el trócar con una mano y con la otra se introduce más longitud de tubo en la dirección elegida. Antes de extraer totalmente el trócar se pinza el tubo de drenaje para evitar una salida no controlada de líquido o la entrada de aire al espacio pleural [9]. Tras retirar el trócar se conecta el tubo a un sistema de drenaje que permita la salida de aire o líquido e impida el flujo de los mismos hacia el interior. El sistema más simple es la válvula unidireccional de Heimlich, que consiste en una pieza de goma que deja salir aire o líquido sin permitir su retorno. Esta válvula puede utilizarse para el drenaje de neumotórax en pacientes ambulatorios, pero es poco adecuada cuando se prevea que puede salir líquido. Los sistemas más usados son los de sellado subacuático con una, dos o tres cámaras. Existen comercializados sistemas de tres cámaras, muy prácticos, en los que la primera cámara permite recoger y cuantificar el líquido, la segunda es el mecanismo valvular de sellado bajo agua y la tercera permite regular la presión de aspiración, si ésta se precisa [19]. Una vez hecha la conexión se desclampa el tubo y se comprueba el correcto funcionamiento del sistema al evidenciarse oscilación de la columna de sellado, fiel reflejo de los cambios de la presión pleural durante la respiración, Se debe observar también salida de líquido por el tubo en el caso de derrame o burbujeo en la cámara de sellado si hay neumotórax.

BIBLIOGRAFÍA

1. Viejo Bañuelos JL, Gallo Marín F, García Arroyo I. Toracocentesis. Biopsia Pleural Percutánea. En: Caminero Luna JA, Fernández Fau L, editores. Manual de Neumología y Cirugía Torácica. Madrid: Editores Médicos; 1998.p 291-303.
2. Sahn SA: The Pleura. State of Art. Am Rev Respir Dis 1998; 138: 184-234.
3. McVay PA, Toy PT. Lack of incresed bleeding after paracentesis and thoracentesis in patients with mild coagulations abnormalities. Transfusion 1991; 31:164-171.
4. Colt H. Drainage and biopsy techniques. In: Light RW, Gary Lee YC, editors. Texbook of Pleural Diseases. London: Arnold; 2003. p 481-497.
5. Collins TR, Sahn SA. Thoracocentesis: clinical value, complications, technical problems, and patient experience. Chest 1987; 91: 817-822.
6. Gallo Marín F, Pascual Lledó F, Viejo Bañuelos JL. Complicaciones de la toracocentesis y de la biopsia pleural con aguja. Arch Bronconeumol 1993; 29:129-135.
7. Jaillard SM, Tremblay A, Conti M, Wurtz AJ. Uncommon complications during chest tube placement. Intensive Care Med 2002; 28: 812-813.
8. Peterson S, Freitag M, Albert W, Tempel S, Ludwin K. Ultrasound guided thoracentesis in surgical intensive care patients. Intensive Care Med 1999; 210: 721-726.
9. Cueto A. Colocación de un drenaje torácico. Neumosur 1994; 6,2: 40-42.
10. Guarino JR, Guarino JC. Auscultatory detect pleural effusions. J Gen Intern Med 1994; 9:71-74.
11. Villena V, López-Encuentra A, García-Lujan R, Echave-Sustaeta J, Alvarez CJ. Clinical implications of appearance of pleural fluid at thoracentesis. Chest 2004; 125: 156-159.
12. Von Hoff DD, Valsi VL. Diagnostic reliability of needle biopsy of the parietal pleura: a review of 272 biopsies. Am J Clin Pathol 1975; 64: 200-203.
13. Salyer WR, Eggleston JC, Erozan YS. Efficacy of pleural needle biopsy and pleural fluid cythopatology in the diagnosis of malignant neoplasm involving the pleura. Chest 1975; 67: 536-539.
14. Jiménez D, Pérez-Ródriguez E, Díaz G, Fogué L, Light RW. Determining the optimal number of specimen to obtain with needle biopsy of the pleura. Respir Med 2002; 96:14-17.
15. Loddenkemper R. Thoracoscopy-state of the art. Eur Respir J 1998; 11,1: 213-21. 16. Rodriguez Panadero F. Conducta a seguir ante un derrame pleural. Neumosur 2004;
16. 3: 193-196.
17. Verea HR, Yebra MT, Martín MT, Masa JF, Dominguez L. Biopsia pleural con Aguja de Abrams. Análisis y rentabilidad de 207 casos. Arch Bronconeumol 1985; 21: 99-104.
18. Yoldi M. Procederes de intervención en el estudio de la enfermedad pleural. Técnicas: Toracocentesis y biopsia ciega. En: Pérez E, Villena MA, editores. Monografías Neumomadrid: Enfermedades de la Pleura. Madrid: Ergon; 2003. p 37-40.
19. López C, García FJ, De La Cruz FJ, Blanco AI, Rodríguez F, Ginel A. Drenaje Pleural. Cuidados Generales. Neumosur 2004; 12,2: 155-160.

VARÓN DE 27 AÑOS QUE PRESENTA EPISODIO DE HEMOPTISIS: ANÁLISIS DEL MANEJO CLÍNICO Y PRUEBAS COMPLEMENTARIAS

M. Á. Sánchez Quiroga[1], J. Fernández de Córdoba Gamero[2]

[1]Residente de Neumología, [2]Sección de Neumología del Hospital Juan Ramón Jiménez de Huelva

Resumen: Varón de 27 años con escasos antecedentes de interés que presentó episodio de hemoptisis franca, con imagen radiológica de nódulo pulmonar en lóbulo inferior izquierdo de aspecto benigno e hipervascularizado en la endoscopia respiratoria, demostrándose su vascularización en la arteriografía bronquial. Se realizó exéresis de la lesión por lobectomía llegando al diagnóstico anotomopatológico. En el análisis del manejo se repasará la utilidad de las técnicas empleadas en los casos de hemoptisis.

Presentación del caso: Hombre de 27 años que consultó por presentar expectoración hemoptoica de cuatro días de evolución.

Antecedentes personales: A destacar que nuestro paciente nunca había sido fumador, trabajaba como agricultor y ganadero, y que cinco meses antes había presentado un episodio de expectoración hemoptoica en el contexto de un cuadro catarral de vías respiratorias altas, que se había autolimitado en dos o tres días, no consultando por dicho motivo en aquel momento.

Episodio actual: Éste comenzó tras un acceso de tos acompañado de expulsión de sangre roja sin que presentara otra sintomatología. Por dicho motivo, acudió a urgencias de su hospital de referencia donde fue ingresado, presentando un nuevo episodio de hemoptisis que se cuantificó en unos 100 cc. Se decidió practicar una fibrobroncoscopia precoz tras rinoscopia y laringoscopia indirecta sin hallazgos, donde se visualizó un coágulo que ocluía la entrada del bronquio del LII (lóbulo inferior izquierdo), aspirándose abundantes secreciones mucohemáticas, sin sangrado activo en aquel momento ni alteraciones morfológicas. Tras esto, el paciente se trasladó a nuestro centro al estar dotado de Unidad de Cuidados Críticos y Cirugía Torácica.