BIBLIOGRAFÍA

1. Carlens E. Mediastinoscopy : a method for inspection and tissue biopsy in the superior mediastinum. Dis Chest 1959,36:343.
2. Mcneil Tm, Chamberlain JM. Diagnostic anterior mediastinotomy. Ann Thorac Surg 1966;2:532-9.
3. Ginsberg RJ, Rice TW, Goldberg M, Walters PF, Schomocker BJ.Extended cervical mediastinoscopy. A single procedure for bronchogenic carcinoma of the left upper lobe. J Thorac Cardiovasc Surg 1984;94:673-8.
4. Freixenet Gilart J, Garcia PG, de Castro FR, Suarez PR, Rodriguez NS, de Ugarte AV. Extended cervical mediastinoscopy in the staging of bronchogenic carcinoma. Ann Thorac Surg. 2000 Nov; 70 (5): 1641-3.
5. Putnam JB. Surgery for stage N2 lung cancer. Sem J Thorac Cardiovasc Surg 1993;5:249-57.
6. The Canadian Lung Oncology Group. Investigation for mediastinal disease in patients with apparently operable lung cancer. Ann Thorac Surg 1995;60:1382-9.
7. Rosell R, Gomez-Codina J, Camps C, Maestre J, Padille J, Cantó A et all. A ramdomized trial comparing preoperative chemotherapy plus surgery with surgery alone in patients with non-small-cell lung cancer.N Engl MED 1994; 330: 153-8.
8. Shields TW. The significance of ipsilateral mediastinal lymph node metastasis (N2 disease) in non-small cell carcinoma of the lung. J Thorac Cardiovasc Surg 1990;99:48-53.
9. Lowe Vj, Naunheim KS. Current role of positron emission tomography in thoracic oncology. Thorax 1998: 53(8): 703-12.
10. Hubner KF, Buonocore E, Gould HR, Thie J, Smith GT, Stephens S. et all. Differentiating benign from malignant lung lesions using quantitative parameters of FDG PET images. Clin Nucl Med 1996;21 (12) :941-9.
11. Rami R, G Mateu, González G, Cuesta M. Resultados del tratamiento quirúrgico del carcinoma broncogénico N2 patológico con mediastinoscopia negativa. Arch Bronconeumol 2000: 36 : 365-70.
12. Mountain CF. Revisions in the International System for Staging lung cancer. Chest 1997;111: 1710-7.
13. Urschel JD.Conservative management (packing) of hemorrhage complicating mediastinoscopy. Ann Thorac Cardiovasc Surg 2000; 6: 9-12
14. Park BJ, Flores R, Downey RJ, Bains MS, Rusch VW . Management of mayor hemorrhage during mediastinoscopy. J Thorac Cardiovasc Surg. 2003 Sep; 126(3) :726-31.
15. Urschel JD, Vretenar DF, Dickout WJ, Nakai SS. Cerebrovascular accident complicating extended cervical mediastinoscopy. Ann Thorac Surg. 1994; 57: 740-1.

VIDEOTORACOSCOPIA: UTILIDADES DIAGNÓSTICAS

J. R. Cano García, J. Algar Algar

Departamento de Cirugía Torácica. Hospital Universitario Reina Sofía de Córdoba.

Videotoracoscopia: utilidades diagnósticas: La Videotoracoscopia (VT) es una nueva herramienta dentro del campo de la Cirugía Torácica que ha reemplazado en muchas ocasiones a la toracotomía como método para evaluar diversa patología pleuropulmonar. Aporta una nueva opción tanto diagnóstica como terapéutica. Su uso se ha generalizado en multitud de centros como método de elección en el diagnóstico de: – Enfermedades pulmonares difusas, como método para obtener biopsias pulmonares. – Nódulos pulmonares indeterminados, para biopsia y eventual exéresis si procede. – Estadificación en Cáncer de Pulmón (CBNCP), mediante el estudio de afectación ganglionar (N), extensión tumoral (T) o aparición de metástasis (M). – Derrame pleural, para su diagnóstico etiológico y pleurodesis. – Diagnóstico de tumores mediastínicos. [1, 2, 3] .

El desarrollo de la VT ha permitido evitar toracotomías innecesarias tanto para el diagnóstico, como para el tratamiento de enfermedades pleuropulmonares al proporcionar una visión real y ajustada de la situación del paciente. El uso de la VT suscita gran controversia, mientras sus indicaciones diagnósticas están más o menos aceptadas no ocurre lo mismo con las terapéuticas, existiendo discrepancias entre unos grupos y otros a la hora de realizar determinados procedimientos, por ejemplo resecciones mayores (lobectomías, neumonectomías) por toracoscopia asistida por video (VATS).[3]. En casos seleccionados y en estadíos I y II del cáncer de pulmón los resultados obtenidos con cirugía VT (supervivencia, recurrencia, etc) son similares a los obtenidos mediante cirugía abierta.[4, 5]

La VT presenta una serie de ventajas sobre la toracotomía abierta: – Una incisión más pequeña, por lo tanto mejor resultado estético. – Una menor morbilidad operatoria. – Una menor estancia hospitalaria. – Menor dolor y daño tisular. [6, 7, 8].

La VT es un método relativamente nuevo, auuque ya en 1910 Jacobeus utilizó un cistoscopio para explorar la cavidad pleural, cauterizando adhesiones pleurales como primer tratamiento de la tuberculosis. Posteriormente la toracoscopia convencional se usó en Europa como tratamiento del derrame pleural maligno recurrente y del neumotórax. Boutin y Maasen entre los años 70 y 80 llegaron a usar toracoscopia para toma de biopsias. Sin embargo, la primera toracoscopia útil para la evaluación preoperatoria del cáncer de pulmón fue realizada por Roux en 1968. [7] Aunque el gran despegue de la VT llegó en los años 90, donde cabe mencionar a Roviaro que comunico la primera lobectomía realizada por VATS en 1992. Lewis en el mismo año mostró su experiencia en VT (realizando resecciones en cuña, estadificación ganglionar, resecciones mayores, lobectomías). Wain en 1993 comunicó su utilidad para realizar la estadificación del cáncer de pulmón, posteriormente revisada por Roviaro. Junto con los anteriores es necesario reseñar a Naruke y Mckenna que han contribuido al avance de la VT como método tanto diagnóstico como terapéutico. En España no hay que olvidar al grupo de J. Loscertales que han sido pioneros en el empleo de VT para estadificar el cáncer de pulmón, valorar su resecabilidad y realizar resecciones mayores (lobectomías, neumonectomías) así como otros tipos de patologías.[9, 10]

Técnica de videotoracoscopia: Para realizar VT necesitamos: Un monitor donde visualizar la intervención, una fuente de luz, una cámara, y material quirúrgico específico para la VT como la óptica, cable que conecta con la fuente de luz, varias puertas de entrada de distintos calibres, endograpadoras, pinzas de biopsia, tijeras, pinzas para sujetar parénquima.

Es una técnica quirúrgica que habitualmente requiere anestesia general. Se emplea una intubación selectiva con un tubo endotraqueal de doble luz, que permite colapsar el pulmón deseado. En determinadas ocasiones, como en procedimientos para evaluar el estado de pleura parietal y derrames pleurales no filiados, se utiliza anestesia local y sedación intravenosa. El colapso pulmonar en estas ocasiones se logra, una vez que el

paciente comienza a respirar espontáneamente y la presión negativa intratorácica desaparece al introducir el trócar. [6, 11]

El paciente se coloca en decúbito lateral como si se tratase de una toracotomía estándar, aunque la posición puede modificarse según la intención. Las puertas de entradas en la VT oscilan entre 1 y 3 dependiendo del objetivo a conseguir (evacuar un derrame, biopsiar, realizar pleurodesis con talco, etc). (Figura 1).

Se hace una primera puerta de entrada a nivel del 7º u 8º espacio intercostal en línea medioaxilar, alineado con espina iliaca anterosuperior. Por este orificio se introduce la cámara. Una vez que el pulmón se colapsa conseguimos una visión del 75 % de la cavidad pleural sin realizar más maniobras.

Una segunda puerta de entrada anterior a nivel del 4º espacio intercostal en línea medioclavicular. Una tercera puerta de entrada posterior a nivel del 4º espacio intercostal en la parte posterior lateral al ángulo de la escápula. Estas 3 puertas se disponen formando un triángulo entre ellas. Una vez terminada la VT dejamos un tubo de drenaje usando para ello la puerta de entrada de la cámara, durante el mínimo tiempo necesario.

Durante la realización de la intervención, si se dispone sólo de un monitor se coloca en la cabecera del paciente para que ambos cirujanos tengan una buena visión de la misma, si disponemos de 2 monitores, se coloca uno enfrente de cada cirujano.

Una importante limitación de la VT es la existencia de adherencias pleurales. Si no se consigue eliminarlas mecánicamente, es necesario reconvertir a toracotomía.

La VT nos ofrece una visión directa de la lesión, permite la exploración de la cavidad torácica y detecta invasiones pleurales incluso cuando el nódulo pleural es muy pequeño en ausencia de derrame pleural. [12]

Indicacioines de videotoracoscopia: La importancia de la VT es establecer un buen diagnóstico y una correcta estadificación del Cáncer de Pulmón, evitar toracotomías innecesarias, evaluar la resecabilidad pulmonar y cuando se puede beneficiar de un tratamiento neoadyuvante previo con Quimioterapia (N2). El modo de lograrlo es mediante exploración de pleura parietal y visceral, tumor pulmonar, hilio pulmonar y estructuras mediastínicas.

Aunque el papel de la VT en la estadificación del Cáncer de Pulmón no está completamente establecido, la experiencia parece demostrar una relativa falta de concordancia entra la estadificación proporcionada por la metodología clínica (que se elabora por Rx, TAC, Broncoscopio, PET, RM, Ganmagrafía) y la llevada a cabo mediante VT. La metodología de estadificación no invasiva puede dar un estadiaje que difiere del real por exceso o por defecto, llevando a la cirugía en ocasiones en que no estaba indicada y desestimando la misma en otras, de ahí la necesidad en ciertas ocasiones de la VT como paso previo al tratamiento del Cáncer de Pulmón. [9, 11, 12]

Además la VT permite obtener y tipificar adenopatías mediastínicas (factor N), apreciar la invasión extracapsular de nódulos linfáticos para catalogar al cáncer de pulmón como N2 (afectación ganglios mediastínicos ipsilaterales y subcarinales) o N3 (afectación ganglios mediastínicos contralaterales, escalénicos y subclaviculares).

Las adenopatías mayores de 1 cm en TAC necesitan ser biopsiadas si su diagnostico modifica la actitud terapéutica. Se utiliza para ello la Mediastinoscopia, sin embargo ésta no puede acceder a los grupos ganglionares de la ventana aorto-pulmonar *(grupo5)*, subcarinales *(grupo 7)*, paraesofágicos *(grupo 8)*, ligamento pulmonar *(grupo 9)*. La VT sí nos permite acceder a dichos grupos al igual que a los grupos traqueales alto y bajo *(1 al 4)* como la mediastinoscopia, de ahí su mayor utilidad.[11, 12, 13, 14, 15]

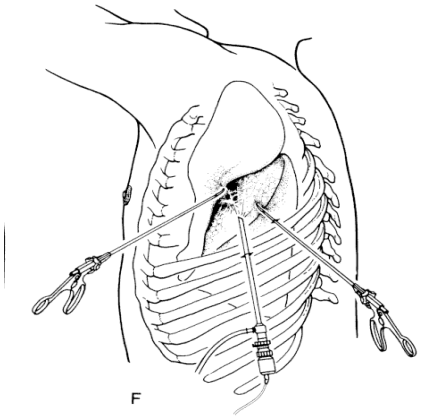

Figura 1. Imagen tomada de Annals of Thoracic Surgery, originales de Rodney Landrenau. Representa un esquema de un procedimiento videotororacoscopico donde aparecen las 3 puertas de entrada en una disposición triangular

Otra utilidad de VT es objetivar la relación del tumor con estructuras vecinas (factor T), para catalogar el cáncer de pulmón como T3 (Invasión pared torácica, diafragma, pleura mediastínica, pericardio parietal) o T4 (invasión mediastino, corazón, carina, grandes vasos, traquea, esófago, cuerpos vertebrales). [9, 11, 12, 13, 15].

La VT permite determinar la extensión del tumor, la invasión de grandes vasos, de estructuras mediastínicas, la posible diseminación pleural, la invasión del esófago, así como la afectación de la arteria pulmonar en la cisura (en paciente que no toleraría un determinado grado de resección pulmonar) . En definitiva permite evaluar la resecabilidad pulmonar. [9, 12].

Una modalidad dentro de la VT es la Videopericardioscopia (VP) [16]. Esta técnica se realiza mediante una pequeña incisión en el saco pericárdico e introduciendo por ella el VT, con lo que se puede examinar directamente el pericardio, y determinar la resecabilidad en función de si hay alguna estructura intrapericárdica afectada (T4). Es muy útil en los casos en los que la TAC no confirma la existencia de afectación de estructuras mediastínicas. Con esta técnica se podrían explorar ambos hilios pulmonares. En aquellos casos en los que se confirma que es resecable se procede a intervención quirúrgica por toracotomía. Existen ocasiones en las que tanto la TAC como la RM estadifican como T4 y tras VP se observa que el tumor es resecable, de ahí que ante situaciones dudosas la VP sea una buena solución para confirmar la estadificación.

Una de las metas de la estadificación preoperatoria del Cáncer de Pulmón es excluir metástasis a distancia y causas locales de inoperabilidad. Por estos motivos la VT debería ser en ciertas ocasiones un primer paso antes de la cirugía para diagnosticar y estadificar correctamente el Cáncer de Pulmón. [11, 12, 15].

Siempre que se realice VT se deben liberar las adhesiones pleurales existentes, dividir el ligamento pulmonar (tener un buen acceso al grupo 9) , liberar el hilio pulmonar para poder movilizar el pulmón, disecar la cisura para comprobar la integridad de la arteria pulmonar y examinar el pericardio, abriéndolo si fuese necesario.

Finalmente, con la VT se logra obtener una evaluación completa acerca de la resecabilidad del Cáncer de Pulmón, se valora la integridad de arteria, venas pulmonares y demás estructuras mediastínicas, así como de los nódulos linfáticos

mediastínicos (paratraqueales altos y bajos, ventana aorto-pulmonar, subcarinales, paraesofágicos y del ligamento pulmonar).

La VT también permite evaluar nódulos periféricos sospechosos de metástasis (T4: otro nódulo tumoral en el mismo lóbulo. M1: Metástasis a distancia incluyendo nódulo tumoral en otro lóbulo diferente ipsilateral-contralateral).

Como vemos, la VT sorprende por sus múltiples aplicaciones prácticas expuestas anteriormente, entre ellas no hay que dejar de mencionar la posibilidad que ofrece en el diagnóstico del Nódulo Pulmonar Solitario (NPS) [18],con todo lo que ello conlleva dada la controversia que existe en torno a su correcto diagnóstico. Así, antes de esta técnica, ante el hallazgo casual de un NPS se hacían seguimientos y controles periódicos. Posteriormente el manejo mejoró con los avances en técnicas de imagen como TAC, RM y la aparición de la PET. Sin embargo se requiere un diagnóstico histológico, de ahí que se empleen biopsias transbronquiales, PAAF, biopsias por minitoracotomías. Cuando con técnicas menos cruentas no se ha llegado a un diagnóstico, la VT es una alternativa tanto en la vertiente diagnóstica como terapéutica.

Se puede realizar resección en cuña del NPS usando endograpadoras en la mayoría de los casos o bien una biopsia pulmonar con aguja. Se realiza una biopsia intraoperatoria, que si es positiva para malignidad permitiría hacer en la misma intervención la resección oncológica más adecuada, mientras que si es benigna o son metástasis habríamos concluido la intervención. La biopsia por VT tiene una menor morbilidad que por minitoracotomía.

Otra utilidad de VT es la evacuación y el diagnóstico de derrames pleurales no filiados (1, 2). A diferencia de las anteriores, esta modalidad se puede realizar con anestesia local, sedación intravenosa y una puerta de entrada habitualmente. Tras evacuar el derrame podemos visualizar el estado de cavidad pleural, examinando ambas pleuras y tomando biopsia de las mismas. Si existe diseminación pleural estaríamos ante un T4(irresecable). A continuación realizaríamos por la misma puerta de entrada la pleurodesis con talco.

Como conclusión, podemos decir que la VT aporta numerosas ventajas en el diagnóstico y la estadificación del Cáncer de Pulmón, permitiendo obtener un diagnóstico de certeza más exacto que las pruebas de imagen (TAC, RM, PET) y evitando toracotomías innecesarias. Es una técnica con baja morbilidad para el paciente, lo que la hace más eficaz en la evaluación del Cáncer de Pulmón.

BIBLIOGRAFÍA

1. Lin J, Ianneoti MD. The role of thoracoscopy in the management of lung cancer. Surg Oncol 2003 Nov;12 (3) : 195-200.
2. Cantó A, Arnau AF, Centeno A, Guijarro R, Galbis J, Martín E, et al. La videotoracoscopia en la estadificación del cáncer pulmonar. Arch Bronconeumol 1995; 31: 28-31.
3. Roviaro GC, Varoli F, Vergani C, Maciocco M. State of the art in thoracospic surgery: a personal experience of 2000 videothoracoscopic procedures and an overview of the literature. Surg Endosc. 2002 Jun ; 16 (6): 881-92.
4. Roviaro GC, Varoli F, Vergani C, Nucca O, Maciocco M, Grignani F. Long-term survival alter videothoracoscopic lobectomy for stage I lung cancer. Chest. 2004 Sep; 126 (3):725-32.
5. Iwasaki A, Shirakusa T, Shiraishi T, Yamamoto S. Results of VATS for stage I/II non-small cell lung cancer. Eur J Cardiothorac Surg. 2004 Jul; 26 (1):158-64.
6. Kaiser LR, Singhal S. Essential of Thoracic Surgery. Ed: Elsevier Mosby. 2004. Pag: 84-97.
7. Griffith Pearson F, Cooper JD, Deslauriers J, Ginsberg RJ, Hiebert CA, Patterson GA, et al. Thoracic Surgery. 2ª edición. Ed: Churchill, Livingstone.2002. Pag: 103-115.
8. McKenna RJ Jr, Houck WV. New approaches to the minimally invasive treatment of lung cancer. Curr Opin Pulm Med. 2005 Jul; 11 (4):282-6.
9. Loscertales J, Jiménez-Merchán R, Arenas-Linares CJ, Girón Arjona JC, Congregado Loscertales M., Utility of VATS in lung cancer. Valuation of resectability in 296 patients and 72 pulmonary exeresis with radical lymphadenectomy. Eur J Cardiothorac Surg, 1997; 12: 892-897.
10. Loscertales J, García Díaz F, Jiménez Merchán R, Arenas Linares C, Girón Arjona JC, Durán Franco E., Cirugía videoasistida y exéresis pulmonares en el carcinoma broncogénico. Neumosur. Revista de la Asociación de Neumólogos del Sur, 1998; 10:147-153.
11. Sebastián-Quetglás F, Molins L, Baldó X, Buitrago J, Vidal G. The Spanish video assisted thoracic surgery group. Clinical value of video-assisted thoracoscopy for preoperative staging of non-small cell lung cancer. A prospective study of 105 patients. Lung cancer 2003, 42, 297-301.
12. Roviaro GC, Varoli F, Rebuffat C, Vergani C, Maciocco M, Scalambre SM, et al. Videothoracoscopic staging and treatment of lung cancer. Ann Thorac Surg 1995;59:971-4.
13. Massone PP, Lequaglie C, Magnani B, Ferro F, Cataldo I. The real impact and usefulness of video-assisted thoracoscopic surgery in the diagnosis and therapy of clinical lymphadenopathies of the mediastinum. Ann Surg Oncol. 2003 Dec; 10 (10): 1197-202.
14. Mouroux J, Venissac N, Alifado M. Combined video-assisted mediastinoscopy and video-assisted thoracoscopy in management of lung cancer. Ann Thorac Surg 2001; 72:1698-704.
15. Sihoe AD, Yim AP. Lung cancer staging. J Surg Res. 2004 Mar; 117 (1): 92-106.
16. Loscertales J, Jimenez-Merchán R, Congregado –Loscertales M, Arenas-Linares C, Girón –Arjona JC, Arroyo Tristán A, et al. Usefulnes of Videothoracoscopic intrapericardial examination of pulmonary vessels to identify resectable clinical T4 lung cancer. Ann Thorac Surg 2002; 73:1563-6.
17. Detterbeck FC, De Camp MM Jr, Kohman LJ, Silvestri GA, American College of Chest Physicians. Lung Cancer. Invasive staging: the guidelines. Chest 2003, Jan; 123 (1 suppl) : 167s-175.
18. Congregado Loscertales M, Girón Arjona JC, Jiménez Merchán R, Arroyo Tristán A, Arenas Linares C, Ayarra Jarne J, et al. Utilidad de la cirugía videotoracoscopica en el diagnóstico de los nódulos pulmonares solitarios. Arch Bronconeumol 2002; 38 (9): 415-20.

TÉCNICAS PLEURALES: TORACOCENTESIS. BIOPSIA PLEURAL CON AGUJA. DRENAJE PLEURAL CON SONDA

M. D. Pérez Tejero[1], M. Gallardo Medina[2]

[1]Médico Residente de 4º año del Servicio de Neumología del Hospital Universitario "San Cecilio" de Granada, [2]Médico adjunto de Neumología del Hospital Universitario "San Cecilio" de Granada.

Resumen: La toracocentesis diagnóstica, la biopsia pleural y la colocación de tubos de drenaje son técnicas habituales en Neumología, que bien indicadas y realizadas son de gran valor para el diagnóstico y tratamiento de determinadas patologías neumológicas. Se realiza una revisión de las indicaciones, contraindicaciones, complicaciones y técnica de realización de todas ellas, haciendo hincapié fundamentalmente en sus aspectos prácticos.