BIBLIOGRAFÍA

1. López-Abente G, Pollán M, Aragonés N, Pérez-Gómez B. Informe sobre la salud de los españoles. Cáncer. Información disponible a diciembre de 2003. Área de Epidemiología Ambiental y Cáncer. Centro Nacional de Epidemiología. Instituto de Salud Carlos III. Disponible en: http://cne.isciii.es/htdocs/cancer//salud-cancer-2003.pdf
2. Coleman R E. PET in lung cancer. J Nucl Med. 1999; 40: 814-820.
3. Ysamat Marfá R. Estadificación del carcinoma pulmonar no microcítico. Neumosur. 2004; 16: 236-238.
4. Warburg O. Posener K. Negelein E. The metabolism of cancer cells. Biochem Z. 1924:152:129-169.
5. Seltzer M A, Yap C S, Silverman D H, Meta J, Schiepers C, Phelps M E. The impact of PET on the management of lung cancer: the referring physician´s perspective. J Nucl Med. 2002 jun; 43(6): 752-756.
6. Lowe V J, Hoffman J M, DeLong D M, Patz E F, Coleman RE. Semiquantitative and visual analysis of FDG-PET images in pulmonary abnormalities. J Nucl Med. 1994; 35(11): 1771-1776.
7. Patz E F, Lowe V J, Hoffman J M, Paine S S, Burrowes P, Coleman R E, et al. Focal pulmonary abnormalities: evaluation with F-18 fluorodeoxyglucose PET scanning. Radiology. 1993; 188(2): 487-490.
8. Wahl R L, Quint L E, Greenough R L, Meyer C L, White R I, Orringer M B. Staging of mediastinal non-small cell lung cancer with FDG-PET, CT and fusion images: preliminary prospective evaluation. Radiology. 1994; 191(2): 371-377.
9. Duhaylongsod F G, Lowe V J, Patz E F jr, Vaughn A L, Coleman R E, Wolfe W G. Detection of primary and recurrent lung cancer by means of F-18 fluorodeoxyglucose positron emission tomography (FDG PET). J Thorac Cardiovasc Surg. 1995 Jul; 110(1): 130-139; discussion 139-140.
10. Rohren E M, Lowe V J. Update in PET imaging of non-small cell lung cancer. Semin Nucl Med. 2004 Apr; 34(2): 134-153.
11. López García C, Borrego Dorado I, De la Cruz Lozano F J, Blanco Orozco A I, Sáncez Navarro J M, Cubiles Ramiro M A, et al. Valor de la PET en la estadificación del cáncer de pulmón. Toracotomías innecesarias evitadas. Neumosur. 2004;16:241-246.
12. Gambhir SS. Hoh CG. Phelps ME. Madar I, Maddahi J. Decision tree sensitivity analysis for cost-efectiveness of FDG-PET in the staging and management of non-small cell lung carcinoma. J Nucl Med. 1996 Sep;37(9):1428-1436.
13. Morton D L, Wen D R, Wong J H, Economus J S, Cagle L A, Storm F K, et al. Technical details of intraoperative lymphatic mapping for early stage melanoma. Ach Surg. 1992 Apr;127(4):392-399.
14. Tiffet O, Nicholson A G, Khaddage A, Prévot N, Ladas G, Dubois F, et al. Feasibility of the detection of the sentinel lymph node in peripheral non-small cell lung cancer with radio isotopic and blue dye techniques. Chest.2005 Feb;127(2):443-447.
15. Faries M B, Bleicher R J, Ye X, Essner R, Morton D L. Lymphatic mapping and sentinel lymphadenectomy for primary and metastatic pulmonary malignant neoplasms. Arch Surg. 2004 Aug;139(8):870-876; discussion 876-877.
16. Schmidt F E, Woltering E A, Webb W R, García O M, Cohen J E, Rozans M H. Sentinel nodal assessment in patients with carcinoma of the lung. Ann Thorac Surg .2002 Sep;74(3):870-875.
17. Liptay M J. In vivo sentinel lymph node mapping in lung cancer. Ann Surg Oncol. 2005 Feb;12(2):102-103.
18. Sugi K, Kaneda Y, Sudoh M, Sakano H, Hamano K. Effect of radioisotope sentinel node mapping in patients with cT1N0M0 lung cancer. J Thorac Cardiovasc Surg. 200 Aug;126(2):568-573.
19. Little A G, DeHoyos A, Kirgan DM, Arcomano TR, Murray KD. Intraoperative lymphatic mapping for non-small cell lung cancer: the sentinel node technique. J Thorac Cardiovasc Surg 1999 Feb;117(2):220-224.

EXPLORACIÓN QUIRÚRGICA DEL MEDIASTINO: MEDIASTINOSCOPIA Y MEDIASTINOTOMÍA

E. Bermejo Casero[1], R. Arrabal Sánchez[2].

[1]*Médico residente de tercer año. Servicio de Cirugía Torácica. Hospital Regional Universitario Carlos Haya de Málaga,* [2]*Médico Adjunto y Tutor de Residentes. Servicio de Cirugía Torácica. Hospital Regional Universitario Carlos Haya de Málaga.*

Resumen: La mediastinoscopia y la mediastinotomía son técnicas quirúrgicas ideadas para la exploración del mediastino. Su principal indicación es diagnóstica. Permiten la biopsia de los ganglios mediastínicos y así la correcta estadificación del carcinoma broncogénico. Son técnicas seguras con un índice de complicaciones mínimo.

Introducción: En 1959, Carlens publica por primera vez una técnica quirúrgica endoscópica que permitía la exploración del mediastino superior[1]. Ayudado por un cilindro hueco, que se introducía por una pequeña incisión supraesternal, se podía acceder a las cadenas linfáticas paratraqueales. Comenzaba así el desarrollo de la mediastinoscopia tal y como hoy la aplicamos.

Mc Neil y Chamberlain, en 1966, describían otro acceso quirúrgico endoscópico para la exploración de los grupos ganglionares subaórticos y periaórticos a los que hasta entonces la mediastinoscopia no tenía acceso[2]. Se describía así la mediastinotomía anterior izquierda.

En 1984, Ginsberg proponía la exploración conjunta de todos los gupos ganglionares antes referidos a través de una nueva y única técnica quirúrgica, la mediastinoscopia cervical extendida.[3]

La exploración quirúrgica del mediastino se ha convertido en práctica cotidiana y fundamental en los servicios de cirugía torácica. La estadificación ganglionar correcta del cáncer de pulmón es hoy en día, sin duda, su aplicación más importante. Además, estas técnicas permiten la toma de biopsias para el diagnóstico de procesos tan diversos como la sarcoidosis, linfomas, tuberculosis o tumores mediastínicos. La mediastinoscopia también ofrece la posibilidad terapeútica de la resección de algunas lesiones mediastínicas.

Instrumental: Tres elementos básicos lo conforman:el mediastinoscopio, aspirador de punta roma y pinza de biopsia. *1. El mediastinoscopio*. Es la herramienta fundamental. Se trata de un cilindro hueco a través del cual se mira; está conectado en su extremo distal a una fuente de luz que ilumina el campo. Más moderno es el videomediastinoscopio. Es el mismo instrumento al que se le añade una pequeña cámara que permite la visualización del campo en una pantalla de televisión de forma magnificada, sin tener que mirar directamente a través del mediastinoscopio. (Fig.1). *2. Aspirador de punta roma*. Ejerce la función de limpieza del campo y, sobre todo, de elemento de disección roma de las estructuras que queremos biopsiar para separarlas del resto del mediastino. *3. Pinza de biopsia*.Tiene un tallo largo para poder acceder a través del mediastinoscopio a la zona escogida para la biopsia.

Técnica quirúrgica: El enfermo se coloca en decúbito supino con una almohada puesta transversalmente bajo los hombros para permitir la hiperextensión cervival. Para disminuir el retorno venoso, la mesa se inclina hacia los pies.

Mediastinoscopia. Comenzamos con una incisión transversal de 3-4 cm a un través de dedo de la horquilla esternal. Diseca-

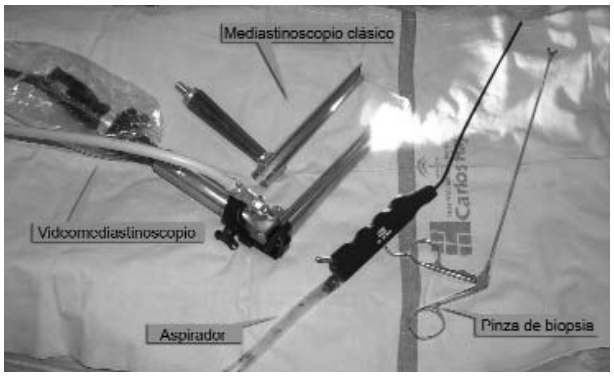

Figura 1. Instrumental de mediastinoscopia

Figura 2. Incisión de mediastinoscopia

mos el tejido celular subcutáneo y a continuación, en la línea media, con una tijera se va disecando verticalmente el tejido que queda entre los músculos infrahiodeos de ambos lados, hasta llegar a la fascia pretraqueal. La glándula tiroides es retraída superiormente si fuera necesario, todo ello con cuidado de no seccionar las venas tiroideas inferiores, las cuales pueden ser ligadas para evitar su sangrado en la manipulación. Abierta la fascia pretraqueal, se realiza con el dedo una disección roma de este espacio. Será en esta zona, y apoyado sobre la tráquea, por donde introduciremos el mediastinoscopio (Fig.2) y la pinza de biopsia.

Mediastinotomía anterior izquierda. Sobre el segundo espacio intercostal, justo lateralmente a la izquierda del borde esternal, se realiza una incisión transversa de 3-4 cm. En primer lugar se diseca el pectoral mayor, separando sus fibras. Con bisturí eléctrico, sobre el borde superior del segundo o tercer cartílago costal, se dividen los músculos intercostales con cuidado de no lesionar los vasos mamarios internos .El cartílago puede respetarse o, para más comodidad, resecarse completamente con una tijera fuerte. A continuación, se realiza disección roma con el dedo índice de la pleura mediastínica, llegando a la ventana aorto-pulmonar sin entrar en el espacio pleural. Si se produjese la apertura del mismo, debería dejarse al final del procedimiento un catéter de drenaje.

Si realizamos una mediastinoscopia en conjunción con la mediastinotomía, la ventana aorto-pulmonar puede ser palpada bimanualmente, insertando un dedo a través de la incisión en el cuello y otro a través de la mediastinotomía. El mediastinoscopio se introduce ahora a través de la incisión paraesternal. Deberemos de tener cuidado de no lesionar los nervios vago o frénico que pasan sobre el arco aórtico. La vena pulmonar superior, la aorta y la arteria pulmonar principal izquierda pasan bajo el arco aórtico y también pueden ser lesionadas en el procedimiento.

Mediastinoscopia cervical extendida. A través de una incisión similar a la mediastinoscopia se realiza una disección roma con el dedo índice de los tejidos laxos existentes entre la arteria innominada y la carótida izquierda, por encima del arco aórtico. El mediastinoscopio se introduce anteriormente al arco aórtico y entre los troncos arteriales mencionados, avanzando hasta la ventana aorto-pulmonar.

Existe la variante de avanzar con el mediastinoscopio entre la vena innominada izquierda y la cara posterior del esternón para alcanzar el arco aórtico en el origen de la arteria innominada.[4]

Aplicaciones de la técnica: La mediastinoscopia y la mediastinotomía son técnicas utilizadas fundamentalmente en la estadificación del cáncer de pulmón[5]. Además, se aplican también en la biopsia de masas mediastínicas y nódulos linfáticos, para establecer el diagnóstico de enfermedades tan diversas como sarcoidosis, tuberculosis ganglionar o linfomas.

Estadificación en cáncer de pulmón. El carcinoma broncogénico que metastatiza en los ganglios mediastínicos (bien homolaterales N2, o contralaterales N3), parte con un mal pronóstico, y suele tener contraindicada la cirugía[6]. Existe acuerdo casi unánime de que la lesión N3 y la N2 masiva (bulky) son contraindicaciones absolutas para la cirugía.

El papel de la cirugía en la lesión N2 única e intracapsular sigue siendo objeto de controversia. Estudios aleatorizados han demostrado que pacientes con afectación ganglionar N2 limitada, y potencialmente resecable (estadío III-A), pueden mejorar su supervivencia si se incluyen en un protocolo de quimioterapia de inducción antes de la cirugía.[7] Parece claro pues, la importancia de establecer la implicación o no de los ganglios del mediastino (N2 o N3) antes de plantear una toracotomía como opción terapéutica.[8] La TAC es la primera prueba que solemos utilizar en la estadificación ganglionar del mediastino (estadiaje clínico). Estadísticamente, las adenopatías que superan el centímetro de tamaño en su eje menor son patológicas, con una sensibilidad de esta prueba del 60% y una especificidad de entre el 60% y el 80%. Ahora bien, hasta el 40% de los ganglios mayores del centímetro no tendrán afectación metastásica, y el 10%-15% de los ganglios en la TAC menores del centímetro si estarán afectos. Recientemente, se ha introducido la PET como prueba complementaria en la estadificación ganglionar mediastínica[9]. Su gran aportación radica en el valor predictivo negativo (VPN) que presenta este examen, que en el mediastino es del 93%-96%. Es decir, en el 95% de las ocasiones que en una PET obtengamos que las adenopatías del mediastino no tienen tumor, estaremos en lo cierto. Su valor predictivo positivo es algo menor (85%)[10].

Por tanto, a modo de resumen: – Saber si los ganglios del mediastino tienen metástasis del carcinoma broncogénico originario es fundamental. – La estrategia terapéutica es totalmente distinta si estamos ante un N1 (cirugía), un N2 (quimioterapia de inducción y reevaluación previa a cirugía) o un N3 (quimioterapia+- radioterapia).[11] – Ni la estadificación clínica con la TAC , ni la estadificación clínica con la PET nos dan una fiabilidad 100% del estado ganglionar mediastínico.

Estas consideraciones hacen que algunos grupos de trabajo realicen mediastinoscopia (o mediastinotomía) al 100% de los carcinomas broncogénicos con la finalidad de confirmar histológicamente la afectación de los ganglios mediastínicos. La mayoría, sin embargo, lleva a cabo la mediastinoscopia y/o mediastinotomía en las siguientes situaciones: – Si sólo dispo-

nen de la TAC, cuando las adenopatías superan el centímetro. Por debajo de 1cm asumimos que no están afectas. Solo el 10% de las adenopatías menores de este tamaño tendrán micrometástasis, representando además un subgrupo de N2 de mucho mejor pronóstico. – Cuando la PET sea positiva en el mediastino, también será necesario confirmar histológicamente la afectación ganglionar por mediastinoscopia y/o mediastinotomía.

Pueden ir directamente a la toracotomía los pacientes con una PET negativa (VPN el 95%) independientemente de la TAC.

¿Qué regiones del mediastino exploramos con la mediastinoscopia y cuáles con la mediastinotomía[12].

Mediastinoscopia. Explora los siguientes grupos ganglionares. (Fig.3)

Grupo 2: Ganglios paratraqueales altos que en la TAC se ven por encima de la vena ácigos en el lado derecho y en el izquierdo por encima de una línea imaginaria horizontal tangencial al margen superior del cayado aórtico. *Grupo 4*: Ganglios paratraqueales traqueobronquiales localizados en el área superior a la carina. En el lado derecho mediales a la vena ácigos. En el lado izquierdo mediales al cayado aórtico. *Grupo 7*: Ganglios subcarinales donde la tráquea se bifurca en los dos bronquios principales. *Grupo 3a*.: Ganglios pretraqueales. En el lado derecho son anteriores a la vena cava superior y en el izquierdo se sitúan entre la línea que corresponde a la vena braquiocefálica izquierda y la aorta ascendente. Técnicamente, la mediastinoscopia no puede acceder a los grupos ganglionares 5 (ventana aorto-pulmonar), 6 (preaórticos), 8 (paraesofágicos) ni 9 (ligamento pulmonar).

Mediastinotomía. Explora los siguientes grupos ganglionares. (Fig.4)

Grupo 5: Ventana aorto-pulmonar. Ganglios subaórticos adyacentes al ligamento arteriovenoso. *Grupo 6*: Ganglios paraórticos situados a lo largo de la aorta ascendente y en la pared lateral del cayado aórtico. La **mediastinoscopia cervical extendida** permite explorar los grupos ganglionares a los que se accede con las dos técnicas anteriores.

Complicaciones. En manos experimentadas, las complicaciones de estas técnicas se cifran en el 1%-2%.

La gran amenaza es la posibilidad de aparición de complicaciones agudas que comprometan la vida del paciente, sobre todo el sangrado de algún tronco vascular.[13] La región anatómica donde más frecuentemente pueden surgir complicaciones mayores son ambos ángulos traqueobronquiales. En el lado derecho, la vena ácigos puede ser confundida con un nódulo linfático antracótico fácilmente. En esta región existen ramas arteriales pulmonares para el lóbulo superior derecho que pueden estar adheridas a nódulos linfáticos y pueden lesionarse en biopsias profundas.14

En el lado izquierdo, el nervio laríngeo recurrente puede lesionarse en el procedimiento.

En la biopsia del espacio subcarínico es el esófago el órgano que puede ser dañado. Aunque raras, las perforaciones del árbol traqueobronquial también pueden suceder. En la mediastinotomía deberemos de tener cuidado de no lesionar los vasos mamarios internos en la apertura, y el nervio frénico y el vago en el procedimiento. La arteria pulmonar principal izquierda y la vena pulmonar superior son los vasos que pueden lesionarse en la exploración de la región subaórtica. Al margen de estas complicaciones de entidad, que raramente acontecen15, existe la posibilidad de otras menores, como la infección de la herida, sangrado poco cuantioso por rotura de pequeños vasos, o apertura del espacio pleural que necesitará de drenaje pleural al final de la intervención.

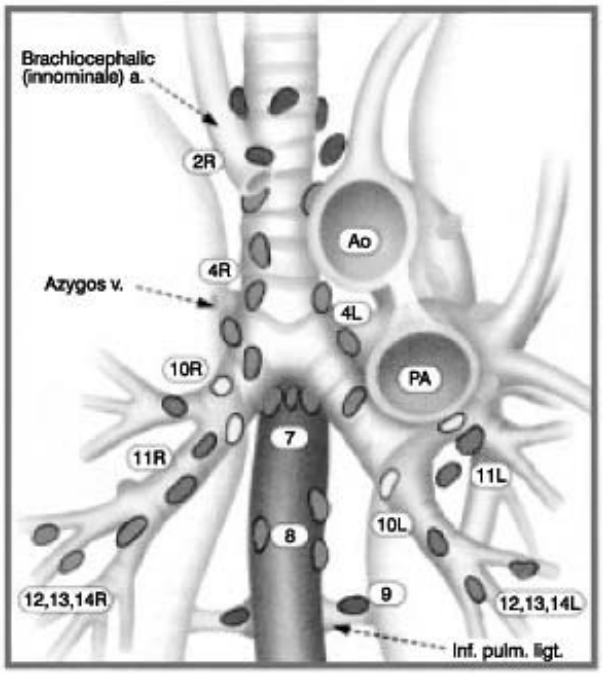

Figura 3. Ganglios mediastínicos paratraqueales

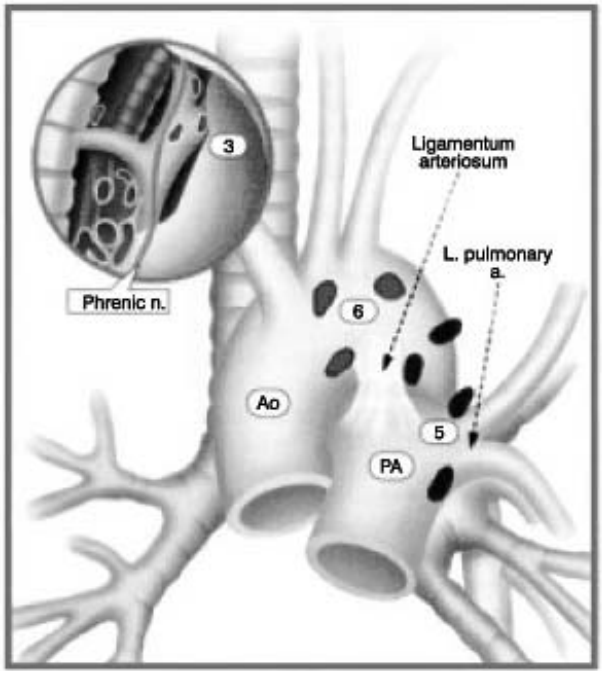

Figura 4. Ganglios mediastínicos subaórticos y periaórticos

En resumen, estas técnicas exploratorias del mediastino presentan una alta rentabilidad diagnóstica con un bajísimo índice de complicaciones y una estancia hospitalaria media de un día normalmente.

BIBLIOGRAFÍA

1. Carlens E. Mediastinoscopy : a method for inspection and tissue biopsy in the superior mediastinum. Dis Chest 1959,36:343.
2. Mcneil Tm, Chamberlain JM. Diagnostic anterior mediastinotomy. Ann Thorac Surg 1966;2:532-9.
3. Ginsberg RJ, Rice TW, Goldberg M, Walters PF, Schomocker BJ.Extended cervical mediastinoscopy. A single procedure for bronchogenic carcinoma of the left upper lobe. J Thorac Cardiovasc Surg 1984;94:673-8.
4. Freixenet Gilart J, Garcia PG, de Castro FR, Suarez PR, Rodriguez NS, de Ugarte AV. Extended cervical mediastinoscopy in the staging of bronchogenic carcinoma. Ann Thorac Surg. 2000 Nov; 70 (5): 1641-3.
5. Putnam JB. Surgery for stage N2 lung cancer. Sem J Thorac Cardiovasc Surg 1993;5:249-57.
6. The Canadian Lung Oncology Group. Investigation for mediastinal disease in patients with apparently operable lung cancer. Ann Thorac Surg 1995;60:1382-9.
7. Rosell R, Gomez-Codina J, Camps C, Maestre J, Padille J, Cantó A et all. A ramdomized trial comparing preoperative chemotherapy plus surgery with surgery alone in patients with non-small-cell lung cancer.N Engl MED 1994; 330: 153-8.
8. Shields TW. The significance of ipsilateral mediastinal lymph node metastasis (N2 disease) in non-small cell carcinoma of the lung. J Thorac Cardiovasc Surg 1990;99:48-53.
9. Lowe Vj, Naunheim KS. Current role of positron emission tomography in thoracic oncology. Thorax 1998: 53(8): 703-12.
10. Hubner KF, Buonocore E, Gould HR, Thie J, Smith GT, Stephens S. et all. Differentiating benign from malignant lung lesions using quantitative parameters of FDG PET images. Clin Nucl Med 1996;21 (12) :941-9.
11. Rami R, G Mateu, González G, Cuesta M. Resultados del tratamiento quirúrgico del carcinoma broncogénico N2 patológico con mediastinoscopia negativa. Arch Bronconeumol 2000: 36 : 365-70.
12. Mountain CF. Revisions in the International System for Staging lung cancer. Chest 1997;111: 1710-7.
13. Urschel JD.Conservative management (packing) of hemorrhage complicating mediastinoscopy. Ann Thorac Cardiovasc Surg 2000; 6: 9-12
14. Park BJ, Flores R, Downey RJ, Bains MS, Rusch VW . Management of mayor hemorrhage during mediastinoscopy. J Thorac Cardiovasc Surg. 2003 Sep; 126(3) :726-31.
15. Urschel JD, Vretenar DF, Dickout WJ, Nakai SS. Cerebrovascular accident complicating extended cervical mediastinoscopy. Ann Thorac Surg. 1994; 57: 740-1.

VIDEOTORACOSCOPIA: UTILIDADES DIAGNÓSTICAS

J. R. Cano García, J. Algar Algar

Departamento de Cirugía Torácica. Hospital Universitario Reina Sofía de Córdoba.

Videotoracoscopia: utilidades diagnósticas: La Videotoracoscopia (VT) es una nueva herramienta dentro del campo de la Cirugía Torácica que ha reemplazado en muchas ocasiones a la toracotomía como método para evaluar diversa patología pleuropulmonar. Aporta una nueva opción tanto diagnóstica como terapéutica. Su uso se ha generalizado en multitud de centros como método de elección en el diagnóstico de: – Enfermedades pulmonares difusas, como método para obtener biopsias pulmonares. – Nódulos pulmonares indeterminados, para biopsia y eventual exéresis si procede. – Estadificación en Cáncer de Pulmón (CBNCP), mediante el estudio de afectación ganglionar (N), extensión tumoral (T) o aparición de metástasis (M). – Derrame pleural, para su diagnóstico etiológico y pleurodesis. – Diagnóstico de tumores mediastínicos. [1, 2, 3] .

El desarrollo de la VT ha permitido evitar toracotomías innecesarias tanto para el diagnóstico, como para el tratamiento de enfermedades pleuropulmonares al proporcionar una visión real y ajustada de la situación del paciente. El uso de la VT suscita gran controversia, mientras sus indicaciones diagnósticas están más o menos aceptadas no ocurre lo mismo con las terapéuticas, existiendo discrepancias entre unos grupos y otros a la hora de realizar determinados procedimientos, por ejemplo resecciones mayores (lobectomías, neumonectomías) por toracoscopia asistida por video (VATS).[3]. En casos seleccionados y en estadíos I y II del cáncer de pulmón los resultados obtenidos con cirugía VT (supervivencia, recurrencia, etc) son similares a los obtenidos mediante cirugía abierta.[4, 5]

La VT presenta una serie de ventajas sobre la toracotomía abierta: – Una incisión más pequeña, por lo tanto mejor resultado estético. – Una menor morbilidad operatoria. – Una menor estancia hospitalaria. – Menor dolor y daño tisular. [6, 7, 8].

La VT es un método relativamente nuevo, auuque ya en 1910 Jacobeus utilizó un cistoscopio para explorar la cavidad pleural, cauterizando adhesiones pleurales como primer tratamiento de la tuberculosis. Posteriormente la toracoscopia convencional se usó en Europa como tratamiento del derrame pleural maligno recurrente y del neumotórax. Boutin y Maasen entre los años 70 y 80 llegaron a usar toracoscopia para toma de biopsias. Sin embargo, la primera toracoscopia útil para la evaluación preoperatoria del cáncer de pulmón fue realizada por Roux en 1968. [7] Aunque el gran despegue de la VT llegó en los años 90, donde cabe mencionar a Roviaro que comunico la primera lobectomía realizada por VATS en 1992. Lewis en el mismo año mostró su experiencia en VT (realizando resecciones en cuña, estadificación ganglionar, resecciones mayores, lobectomías). Wain en 1993 comunicó su utilidad para realizar la estadificación del cáncer de pulmón, posteriormente revisada por Roviaro. Junto con los anteriores es necesario reseñar a Naruke y Mckenna que han contribuido al avance de la VT como método tanto diagnóstico como terapéutico. En España no hay que olvidar al grupo de J. Loscertales que han sido pioneros en el empleo de VT para estadificar el cáncer de pulmón, valorar su resecabilidad y realizar resecciones mayores (lobectomías, neumonectomías) así como otros tipos de patologías.[9, 10]

Técnica de videotoracoscopia: Para realizar VT necesitamos: Un monitor donde visualizar la intervención, una fuente de luz, una cámara, y material quirúrgico específico para la VT como la óptica, cable que conecta con la fuente de luz, varias puertas de entrada de distintos calibres, endograpadoras, pinzas de biopsia, tijeras, pinzas para sujetar parénquima.

Es una técnica quirúrgica que habitualmente requiere anestesia general. Se emplea una intubación selectiva con un tubo endotraqueal de doble luz, que permite colapsar el pulmón deseado. En determinadas ocasiones, como en procedimientos para evaluar el estado de pleura parietal y derrames pleurales no filiados, se utiliza anestesia local y sedación intravenosa. El colapso pulmonar en estas ocasiones se logra, una vez que el