Figura 4: Atelectasia LSD. Autor: Patricia Navas Sánchez

res; *signos indirectos* (fenómenos compensadores consecuencia de la perdida de volúmen): elevación diafragmática, estrechamiento de los espacios intercostales, desplazamiento hiliar, desviación del mediastino y traquea hacia el lado_enfermo, hiperinsuflación compensadora en pulmón contralateral o en la parte intacta del pulmón homolateral. No aparición de broncograma aéreo[1].

Patrones atelectásicos: 1. *Atelectasia de Lóbulo superior derecho (LSD):* es un colapso superior y medial con pérdida de la interfase con la vena cava superior y el tejido blando apical. La fisura menor se encuentra desplazada hacia arriba en la Rx torax PA y la fisura mayor en sentido anterior en la proyección lateral. (Figura 4) Cuando existe una masa central que provoca la atelectasia aparece la imagen característica de la"S invertida o de Golden". También puede aparecer en la atelectasia de LSD el llamado pico yuxtafrénico o tienda del diafragma debido a la retracción hacia arriba de la cisura accesoria inferior[1].

2. *Atelectasia de Lóbulo superior izquierdo (LSI)*: es un colapso anterior con pérdida parcial del borde izquierdo del corazón e hilio izquierdo difuminado. En la Rx de tórax lateral la cisura mayor aparece desviada en sentido anterior. Se llama signo de luftsichel cuando el segmento superior del LI provoca una lucidez en semiluna entre el arco aórtico y el LSI atelectásico[1].

3. *Atelectasia de Lóbulo medio (LM)*: en la Rx toráx PA el borde derecho del corazón está difuminado y en la lateral aparece un triángulo fino con base en la pared torácica anterior y vértice hacia el hilio, todo ello como consecuencia del desplazamiento inferior de la cisura menor, desplazamiento anterosuperior de la superficie inferior de la cisura mayor[1].

4. *Atelectasia de lóbulo inferior derecho (LID) o Lóbulo inferior izquierdo (LII):* es un colapso en sentido posterior, medial e inferior. En la Rx de toráx PA aparece como una opacidad triangular de la porción medial de las bases pulmonares que difumina los diafragmas. En la proyección lateral hay un desplazamiento posterior de la cisura mayor, apareciendo una opacidad vaga sobre la columna vertebral torácica a nivel inferior[2].

5. *Atelectasia segmentaria y subsegmentaria*: son opacidades lineales largas más gruesas y menos definidas que las lineas B de Kerley[2].

6. *Atelectasia pulmonar total*: hay una desviación del mediastino hacia la opacidad e hiperinsuflación del pulmón contralateral[2].

7. *Atelectasia redondeada*: asociada al engrosamiento pleural (asbesto) en los lóbulos inferiores. Es una masa subpleural irregular, oval, o cuneiforme con broncograma aéreo[4].

BIBLIOGRAFÍA

1. Gil Gayarre M, Delgado Macías MT, Martínez Morillo M, Oton Sánchez C. Manual de radiología clínica. 2a ed. Madrid: Harcourt Brace; 1997.
2. Gurney W, Winer-Muran H. Serie radiológica clínica. 1ª ed. Madrid: Elsevier 2004.
3. Felson. Principios de radiología torácica. 2 nd ed. Madrid: McGraw-Hill 2000.
4. Velillas Milán A, Sanz Marín M. Atlas básico de anatomía radiológica. 1ª ed. Barcelona: Guidotti farma 2000.

RADIOGRAFÍA SIMPLE DE TÓRAX (II). NÓDULOS PULMONARES. LESIONES PULMONARES CAVITADAS. LESIONES PLEURALES, MEDIASTÍNICAS Y DE LA PARED TORÁCICA.

E. Doña Díaz[1], F. Páez Codeso[2]

[1]Residente de tercer año. Servicio de Neumología. Hospital Regional Universitario Carlos Haya. Málaga, [2]Médico adjunto. Servicio de Neumología. Hospital Regional Universitario Carlos Haya. Málaga.

1. Nódulo y masa pulmonar:

1.1. Nódulo pulmonar solitario: Se define como nódulo pulmonar solitario (NPS) una lesión redondeada u oval menor de 3 cm. de diámetro de cualquier contorno, ya sea redondeado, lobulado o umbilicado que puede estar cavitado, presentar calcificaciones o puede demostrarse pequeñas lesiones satélites; pero no debe existir evidencia de atelectasia o neumonitis distal a la lesión. La lesión está habitualmente rodeada de aire excepto cuando contacta con la pleura, en cuyo caso se acepta que al menos dos tercios de su circunferencia esté rodeado de aire.[1]

Podemos valorar una serie de características para intentar una aproximación diagnóstica, determinando su carácter benigno o maligno: a) Estabilidad: si no ha crecido en dos o más años o se modifica en menos de una semana, la lesión es muy probablemente benigna. El crecimiento muy rápido sugiere un proceso infeccioso agudo. b) Calcificación: algunos tipos son más sugestivos de benignidad: global, laminada o concéntrica, central (típica de granulomas) y en grumos o "palomita de maíz" (típica de los hamartomas). c) Tamaño: poco útil de forma aislada. d) Lesiones satélites: suelen sugerir un origen infeccioso

(por ejemplo tuberculosis). Pueden hallarse también en la proximidad de un carcinoma pulmonar, sobre todo en la variedad localizada del carcinoma bronquioloalveolar y en los cánceres que asientan en lesiones cicatriciales previas. e) Cavitación: lo más importante es el análisis del grosor de su pared y el revestimiento interno: Pared < 4 mm: probablemente benigna. Pared> 15 mm: probablemente maligna. El revestimiento nodular e irregular es más sugestivo de malignidad. f) Bordes: el contorno espiculado, aunque puede verse en procesos benignos, es más sugestivo de malignidad; el 89% de las lesiones con contornos espiculados son malignas. El contorno liso y nítido no es útil como indicativo de benignidad, ya que se ve en lesiones malignas y benignas con igual frecuencia.

Las entidades más frecuentes se muestran en la tabla 1.

– Carcinoma broncogénico: corresponden al 20-30 % de los NPS. Generalmente es superior a 2 cm. de diámetro, tiene bordes mal definidos (Fig. 1) y si están bien definidos, generalmente es umbilicado o lobulado. Existe una estrecha relación con el tamaño; los nódulos mayores y masas, son malignos en su gran mayoría.

– Adenoma bronquial: bien definido de borde nítido y recortado no suelen calcificar y crecen lentamente.

– Tumores metastáticos: representan el 5-10 % de los NPS, aunque con más frecuencia se presentan como nódulos múltiples. Generalmente son de borde nítido y bien definido.

1.2. Nódulos pulmonares múltiples: Uno o ambos pulmones muestran dos o más lesiones esféricas, relativamente circunscritas y no confluyentes. Generalmente no tienen broncograma aéreo lo que diferencia los nódulos pulmonares múltiples (NPM) de la enfermedad infiltrativa del espacio aéreo. Las lesiones pueden diferir en su tamaño, en muchos casos existen docenas de nódulos o masas presentes y éstas están ampliamente distribuidas por los campos pulmonares. Las radiografías secuenciales pueden ayudar a determinar si éstas son sincrónicas o asincrónicas.

Entre las causas más frecuentes de NPM (tabla 2) destacan las metástasis que pueden presentarse desde micronódulos hasta "suelta de globos" (Fig. 2). Las neoplasias que más probablemente metastatizan al pulmón en el momento en el que el tumor primario es descubierto son el coriocarcinoma, el carcinoma testicular y el de células renales, y en menor grado el carcinoma tiroideo. El cáncer pulmonar primario es una causa poco frecuente de nódulos pulmonares múltiples. La cavitación es frecuente en tumores de cualquier origen pero es más común encontrarla en metástasis de carcinoma epidermoide de cabeza y cuello en el hombre y en tumores del aparato genital femenino.

1.3. Masas pulmonares: Se entiende por masa pulmonar todo nódulo superior a 6 cm. de diámetro de aspecto más o menos redondeado y que se presenta en territorio pulmonar. [2] Su semiología es similar a la del nódulo pulmonar.

Relación de causas más frecuentes de masas pulmonares:

– El Carcinoma broncogénico es el responsable de la presencia de masa pulmonares en aproximadamente el 80% de los casos.

– El quiste hidatídico es habitualmente redondeado u ovalado. No calcifica, pero con frecuencia suele cavitarse, visualizándose una pared muy fina. Ocasionalmente puede verse aire en forma de media luna, conocido como "signo del menisco".

– Las metástasis suelen ser responsables de masas de gran tamaño, generalmente de origen extrapulmonar.

– Absceso agudo: se puede presentar como una masa de gran tamaño generalmente mal definida. Los abscesos se cavitan debido al drenaje espontáneo al bronquio por lo que aparece niveles hidroaéreos.

– El linfoma puede presentarse como una masa de bordes irregulares, aunque puede estar bien definido. Puede existir broncograma aéreo en su interior o cavitartse. Generalmente hay adenopatías hiliares y mediastínicas.

Tabla 1. Causas más frecuentes de Nódulo Pulmonar Solitario

INFLAMATORIA	NEOPLÁSICA	VASCULAR	CONGÉNITA
Granuloma	Benigna (Hamartoma, condroma, adenoma bronquial y carcinoide)	Infarto	Quiste broncogénico
Absceso	Maligno (Linfoma, plasmocitoma, primario de pulmón)		Secuestro pulmonar
Quiste hidatídico			
Neumonía (Sarampión; CMV; Varicela)			
Granulomatosis de Wegener			

Figura 1. Nódulo pulmonar solitario de bordes espiculados. Carcinoma broncogénico.

Figura 2. Nódulos pulmonares múltiples. Metástasis pulmonares múltiples.

Tabla 2: Causas más frecuentes de Nódulos Pulmonares Múltiples

NEOPLÁSICA/ DEL DESARROLLO	INFLAMATORIA NO INFECCIOSA	INFECCIOSA	VASCULAR
Enfermedad metastásica	Sarcoidosis	Granulomas	Émbolos organizados
Carcinoma bronquioloal-veolar	Nódulos reumatoideos	Infecciones oportunistas (nocardia, aspergillus…)	Hematomas
Linfoma en pacientes SIDA		Embolismo séptico	Malformaciones arteriovenosas múltiples
Hamartomas múltiples		Parásitos	Granulomato-sis de Wegener

– Conglomerado silicótico: suelen presentarse como una o varias masas irregulares, mal definidas que aparece en pacientes con neumoconiosis del carbón o sílice. Suelen encontrarse en los lóbulos superiores y suele acompañarse de fibrosis progresiva masiva. A veces hay lesiones nodulares en el parénquima que corresponden a granulomas silicóticos y sugieren el diagnóstico.

Otras causas menos frecuentes son el carcinoma bronquioloalveolar, secuestro pulmonar, mieloma, sarcoma múltiple, hematoma, infarto, bulla infectada, adenoma, quiste broncogénico, tumor evanescente.

2. Lesiones pulmonares cavitadas: Las lesiones cavitadas del pulmón son distintas unas de otras, tanto en su mecanismo de producción como en su naturaleza. Actualmente se tiende a englobar estas lesiones en la denominación de "espacios aéreos anómalos". A continuación se exponen algunos de los tipos más frecuentes de espacios aéreos anómalos pulmonares: Cavidad pulmonar; Absceso pulmonar (Fig. 3); Neumatocele; Enfisema; Ampollas ("blebs"); Bulla; Quiste pulmonar; Bronquiectasias; Panalización.

Causas más frecuentes de lesiones cavitadas:

– La tuberculosis (TBC) pulmonar es probablemente la causa más frecuente de lesiones cavitadas del pulmón. Las cavidades pueden ser múltiples de pequeño o gran tamaño; la localización más habitual es en los segmentos apicales de los lóbulos superiores y el apical de los lóbulos inferiores.

– Las bronquiectasias quísticas suelen mostrarse en la radiografía como lesiones quísticas de 1-2 cm. de diámetro, de pared fina, más frecuentemente en los lóbulos inferiores. Pueden infectarse existiendo consolidación a su alrededor. En la radiografía postero-anterior realizada en bipedestación no es raro encontrar pequeñas cantidades de líquido, en la parte inferior de la cavidad ("nidos de paloma").

– El carcinoma pulmonar periférico puede presentarse con necrosis y por tanto como lesión cavitada.

– Una de la más frecuentes de esta lesiones es el micetoma; compuesto por una masa más o menos redonda de Aspergillus fumigatus, que se desarrolla en una cavidad preexistente. La realización de radiografías en decúbito lateral muestra la movilidad de la masa.

3. Lesiones pleurales: La cavidad pleural es un espacio virtual, ya que en el individuo normal la pleura visceral y parietal están separadas por una mínima cantidad de líquido. La formación de líquido a nivel del espacio pleural es constante; se produce a nivel de pleura parietal y se reabsorbe a nivel de la visceral.[3]

3.1. Derrame pleural: Se define como el acúmulo de líquido en la cavidad pleural. Cuando este líquido es pus hablamos de empiema y cuando es sangre hablamos de hemotórax. Pueden clasificarse inicialmente como exudados o trasudados según sus características bioquímicas, los denominados criterios de Light.

Manifestaciones radiográficas del derrame pleural: a) Derrame pleural (DP) libre: se acumula primero en la región subpulmonar ascendiendo por la pared torácica y, a menor altura por la zona paramediastínica. Se forma así un límite superior cóncavo con forma de menisco. (Fig.4).

Ocasionalmente el líquido puede quedar atrapado entre la superficie inferior del pulmón y la superior del diafragma; hablamos de DP subpulmonar.

Cuando existe patología pulmonar subyacente, el derrame pleural, pese a estar libre y movilizarse con los diferentes decúbitos , no adquiere morfología de menisco, mostrando distribuciones atípicas. b) DP masivo: borran el contorno cardiaco y producen desplazamiento del mediastino hacia el lado contralateral, ensanchamiento de los espacios costales y descenso del diafragma que puede llegar a estar invertido; cuando los DP masivos no desplazan el mediastino debe sospecharse que existe fijación mediastínica o atelectasia del pulmón.[4]

Las causas más frecuentes de DP masivo son: insuficiencia cardiaca, los traumatismos, las metástasis, el empiema, el síndrome nefrótico, la TBC y el carcinoma de pulmón. También puede observarse en linfomas, mesotelioma, infarto pulmonar y quilotórax. c) DP encapsulado no infectado: el líquido pleural puede locularse entre las cisuras (dando lugar a un tumor eva-

Figura 3. Absceso cavitado.

Figura. 4. Derrame pleural libre derecho. Límite superior cóncavo.

nescente o fantasma, que desaparece tras tratar la causa que lo originó, como ocurre en la insuficiencia cardiaca) o entre la pleura parietal y visceral periférica debido a adherencia que tabican la cavidad pleural, impidiendo la libre movilización por la misma. d) Empiema: se denomina empiema a una loculación infectada de líquido pleural. Su apariencia radiológica es idéntica a otros derrames pleurales loculados, salvo si existe fístula broncopleural en cuyo caso, se demuestra uno o varios niveles hidraéreos en la cavidad pleural. e) DP maligno y metástasis pleurales: los tumores malignos pueden causar DP sin crecimiento real del tumor dentro de la pleura. La afectación de los ganglios mediastínicos puede bloquear los linfáticos y roturas del conducto linfático torácico causando DP quiloso.

Los DP malignos verdaderos son el resultado del crecimiento de células tumorales en el espacio pleural. Este tipo de derrame es frecuente en el carcinoma broncogénico, mama, seguido de linfoma, páncreas, estómago y ovario. Pueden ser masivos y opacificar el hemitórax entero. Con frecuencia causa nodularidad y engrosamiento pleural principalmente circunferencial. Los mesoteliomas pleurales son una causa mucho menos frecuente que el carcinoma broncogénico o las metástasis pleurales.

Las causas más frecuentes de DP se muestran en la tabla 3.

3.2. Neumotórax: Se denomina neumotórax a la presencia de aire en la cavidad pleural que ocasiona un colapso del pulmón subyacente. Pueden ser espontáneos o secundarios a un traumatismo. Los neumotórax espontáneos se denominan primarios si el paciente no tiene enfermedad pulmonar previa (frecuentes en pacientes jóvenes y se deben a ruptura de bullas apicales); los neumotórax secundarios ocurren en pacientes con parénquima pulmonar subyacente anormal, en su mayoría enfisema o fibrosis intersticial.

En bipedestación la identificación del neumotórax se basa en la detección de una línea delgada de pleura visceral, rodeada por aire. El parénquima rodeado por esa línea delgada no aparecerá aumentado de densidad a no ser que el grado de colapso sea grande. En algunos pacientes son útiles los signos indirectos de neumotórax como la presencia de un pequeño nivel hidroéreo en el ángulo costofrénico o la ausencia de vascularización periférica. Si existen dudas se puede recurrir a la realización de radiografías en espiración donde el neumotórax es más evidente; o a la realización de un decúbito lateral.

En colecciones aéreas grandes el ángulo costofrénico lateral se hace más profundo y el hemidiafragma de ese lado se hace más denso (signo del "surco profundo"). Los hallazgos clásicos de un neumotórax a tensión consisten en un colapso completo del pulmón y en un desplazamiento contralateral del mediastino y de la tráquea (Fig.5). El estudio clínico del paciente es imprescindible para determinar el neumotórax a tensión; éste puede aparecer sin colapso completo del pulmón en pacientes con enfermedad pulmonar de base. También pueden indicarlo, el descenso y aplanamiento del diafragma ipsilateral, junto con deterioro fisiológico.

Tabla 3: Causas más frecuentes de DP

DERRAME PLEURAL EN TÓRAX APARENTEMENTE NORMAL	DERRAME PLEURAL ASOCIADO A OTRAS ALTERACIONES TORÁCICAS
Infección	Fallo cardiaco congestivo
Cirrosis	Carcinoma de pulmón
Pancreatitis	Neumonía
Infarto pulmonar	Metástasis
Patología subdiafragmática inflamatoria (abscesos subfrénicos, hepáticos, colecistitis)	Infarto pulmonar
Traumatismo	Linfoma
Metástasis	Traumatismos
Mesotelioma	

3.3. Masas pleurales y engrosamiento pleural: El diagnóstico diferencial de las masas pleurales incluye:

DP loculado, hematoma, placa pleural, lipoma, metástasis, mesotelioma, linfoma, lesiones pseudopleurales.

El mesotelioma fibroso localizado es raro, ocurriendo en más del 75 % de los casos a partir de la pleura visceral. Radiográficamente es una masa solitaria, homogénea, lobulada que puede tener gran tamaño. Es raro que exista DP asociado.

El mesotelioma difuso tiene relación con la exposición al amianto. La imagen radiológica incluye el engrosamiento pleural con o sin DP; las masas pleurales múltiples con o sin DP y el DP sin masa definida. El engrosamiento pleural suele ser nodular e irregular; es típica la afectación de la pleura mediastínica y, en especial, la afectación circunferencial de todas las superficies pleurales con extensión a las cisuras.[5] No suele existir desplazamiento del mediastino incluso en grandes DP, debido a que el tejido tumoral fija el hemitórax, e incluso puede existir pérdida de volumen ("mediastino en coraza").

Las placas pleurales son debidas con frecuencia a cambios inflamatorios producidos por la exposición al amianto. Normalmente son simétricas y el sitio donde se ven con mayor frecuencia es adyacente al área de la 5ª a la 8ª costilla. El engrosamiento pleural crónico es frecuente en pacientes sin exposición al amianto y corresponde con un origen postinfeccioso o traumático.

Los casquetes apicales se definen como engrosamientos de la pleura apical mayores de 5 mm. Raramente tienen significado clínico, a no ser que sea progresivo o asociado a enfermedad parenquimatosa. Si existe evidencia de progresión o el borde inferior de la pleura está mal delimitado o convexo hacia el pulmón, se debe tener en cuenta el tumor Pancoast, el cual se define más por su localización que por su tipo celular (aunque suele ser carcinoma de células escamosas). El síndrome de Horner y el dolor en el hombro son manifestaciones asociadas; así como la destrucción de las costillas y cuerpos vertebrales.

4. Lesiones de la pared torácica: Los principales componentes de la pared torácica son las costillas; el esternón, la columna, el hombro y los tejidos blandos extrapleurales.

4.1. Esternón y costillas: a) Lesiones congénitas: Esternón: *Pectus excavatum; Pectus carinatum*.

Costillas: Bifurcación; Ensanchamientos costales; Fusiones; Costillas cervicales supernumerarias. b) Lesiones adquiridas: Fracturas costales; Traumatismo del esternón y la clavícula; Toracoplastia y toracotomía. c) Tumores y pseudotumores: Pseudotumores como la displasia fibrosa; Tumores cartilagino-

Figura 5. Neumotórax a tensión. Desplazamiento mediastínico.

sos como encondromas, condrosarcomas y osteosarcomas; Tumores malignos: Suelen producir lesiones destructivas de bordes mal definidos, con masa de partes blandas. Lo más frecuente son metástasis líticas de mama, pulmón, etc. y lesiones blásticas procedentes de carcinoma de próstata. También el mieloma múltiple, el plasmocitoma solitario y sarcoma de Ewing. d) Infecciones: Destacando osteomielitis, TBC y actinomicosis de la pared torácica.

4.2. Partes blandas: a) Lesiones no tumorales: Presencia de gas en las partes blandas; la ausencia de una mama, etc. b) Tumores: Lipomas y liposarcomas; Fibrosarcomas; Hemangiomas; Tumores neurales (neurofibromas o Schwanomas).

4.3. Columna vertebral: Las alteraciones más frecuentes son la escoliosis y la cifoescoliosis.

Las deformidades de los cuerpos vertebrales son frecuentes, bien causadas por traumatismos agudos importantes o bien son el resultado de traumatismos menores con rotura ósea por osteoporosis, osteomalacia, hiperparatiroidismo, enfermedad de Paget o tumor maligno.

La espondilitis anquilopoyética se ve con cierta frecuencia en las radiografías de tórax, las calcificaciones verticales en la unión toracolumbar y a lo largo de los discos intervertebrales dan lugar a sindesmofitos.

4.4. Diafragma: a) Defectos congénitos: pueden existir defectos en la superficie normal del diafragma; los defectos antero mediales, debido a su origen congénito, son frecuentes en el lactante y suelen ocurrir en esta zona del diafragma. La eventración suele deberse a una atrofia del diafragma o a un mal desarrollo del mismo. Radiográficamente el diafragma elevado desplaza el corazón hacia la derecha y se mueve poco con los movimientos respiratorios. b) Defectos adquiridos: la parálisis diafragmática suele deberse a origen traumático, por toracotomía o por invasión tumoral, sobre todo invasión mediastínica del Ca. de pulmón y más raramente por linfomas, metástasis, etc. La presencia de lesiones subpulmonares (como abscesos) puede elevar el diafragma.

5. Lesiones mediastínicas: El mediastino puede definirse como el espacio extrapleural que existe entre ambos pulmones; está limitado por la pleura parietal medial, que lo separa de la superficie pulmonar; por delante está limitado por el esternón, mientras que por detrás lo está por las vértebras dorsales y por el arco posterior de la costilla. A efectos prácticos el mediastino se divide en superior, anterior, medio y posterior,[6] (tal como se muestra en la figura 6).

5.1. Masas mediastínicas:

5.1.1. Mediastino superior: a) Desplazamiento de la tráquea: la tráquea puede verse desplazada lateralmente generalmente por la glándula tiroides; puede verse desplazada hacia delante, lo que puede indicar la presencia de una masa retrotraqueal por dilatación esofágica , tiroides aberrantes, tumores malignos, etc. El desplazamiento posterior de la tráquea puede deberse a masas pretraqueales de gran tamaño, lo más frecuentes son bocios intratorácicos y los fundidos ganglionares de origen tumoral. b) Divertículo de Zenker. c) Elongación de los troncos supraaórticos.

5.1.2. Mediastino anterior: a) Timo: el "signo de la vela" corresponde a un aumento de densidad paramediastínica visible en la placa PA con el borde lateral vertical y el inferior horizontal , se trata de la proyección del timo normal que aparece fundamentalmente en niños; no debe visualizarse en adultos ya que obligaría a descartar hiperplasia tímica o timoma.[7] El timoma se sugiere si una porción del timo es globular o si un lóbulo es mucho mayor que otro, están característicamente rodeados por grasa y puede tener calcio. b) Tumores de células germinales: con más frecuencia suelen ser teratomas y la mayoría benignos. Radiográficamente los teratomas pueden ser similares a los timomas, pueden ser grandes y contener grasa y calcificaciones; los teratomas malignos no suelen contener grasa ni calcificaciones. c) Masas tiroideas: El bocio intratorácico es una causa común de masa mediastínica anterior; otras menos frecuentes son el carcinoma tiroideo o la enfermedad de Graves. El margen superior de la opacidad causada por la masa tiroidea, se puede diluir por encima de la clavícula, se denomina "signo cervicotorácico". Las calcificaciones groseras de los tejidos blandos en la radiografía de tórax son indicativos de bocio (Fig. 7). d) Linfoma: Tanto el linfoma de Hodgkin como el no Hodgkin pueden dar lugar a masas mediastínicas, suelen afectar a más de un compartimiento mediastínico, anterior y medio fundamentalmente.

5.1.3. Mediastino medio: a) Enfermedad esofágica: la hernia de hiato, se ve a lo largo del margen inferior del mediastino medio, la presencia de nivel hidroéreo simplifica el diagnóstico. Los carcinomas de esófago producen una importante sintomatología clínica antes de dar lugar a una anormalidad mediastínica en la radiografía de tórax. b) Adenopatías neoplásicas: metástasis de Ca. Broncogénico, Ca. de mama, melanoma y genitourinario. c) Adenopatías inflamatorias. d) Causas vasculares: arco aórtico derecho; vena ácigos anormal; vena cava izquierda; disección aórtica y hematomas mediastínicos. e) Quiste broncogénico y de duplicación. f) Lipomatosis.

5.1.4. Mediastino posterior: a) Neoplasias neurales: ocasionalmente ganglioneuromas; más frecuente son los tumores de

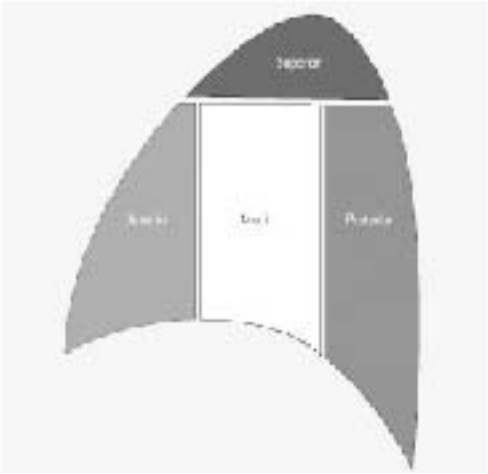

Figura 6. Esquema mediastínico de Felson.

Figura 7. Ensanchamiento mediastínico. Bocio endotorácico.

células de la vaina nerviosa, schawnomas y neurofibromas. Pueden formar masas redondeadas en los canales paravertebrales, provocando un ensanchamiento del foramen oval . También pueden extenderse al interior del conducto espinal, dando lugar a una masa en forma de pesas o en "reloj de arena". b) Neoplasias no neurales: afectan al mediastino posterior mediante la producción de adenopatías, principalmente procedentes de Ca. broncogénicos, Ca. testicular o linfomas. c) Aneurismas aórticos y disección aórtica. d) Otros: TBC y los abscesos piógenos, las hernias de Bochdalek y la hematopoyesis extramedular.

5.2. Neumomediastino: Resultado de la rotura de un alveolo sobredistendido, con disección de aire a través de las vainas perivasculares adyacentes. Suele ocurrir en pacientes con ventilación mecánica, crisis asmáticas, maniobras de valsalva, tos o vómitos. Veríamos un desplazamiento lateral de la pleura mediastínica, creando una línea oscura adyacente al corazón y a las estructuras mediastínicas. Se puede asociar a enfisema subcutáneo y neumopericardio.

BIBLIOGRAFÍA

1. Sanchez C, Casanova R: Diagnóstico por imagen Compendio de Radiología clínica. McGraw-Hill. 1992.
2. Gil M, Delgado T, Martinez M, et al: Manual de Radiología Clínica. 2ª ed. Mosby Doyma libros. 2002.
3. Meholic A, Ketai L, Lofgren R: Principios de radiología torácica. Marbán Libros. 1999.
4. Fleckestein P, Tranum-Jensen J: Bases anatómicas del diagnóstico por imagen. Ediciones Hacourt. 1993.
5. Fraser R.S et al: Diagnóstico de las enfermedades del tórax. 4ª ed. Médica Panamericana. 2002.
6. Goodman L: Felson Principios de radiología torácica. McGraw-Hill. 2002.
7. Fernandez J, Moreno I: Radiología elemental del tórax. Caduceo Multimedia. 2004.

TOMOGRAFIA AXIAL COMPUTERIZADA DE TORAX: PRINCIPALES PATRONES RADIOLÓGICOS. PAPEL DE LA RMN EN EL ESTUDIO DE LA PATOLOGÍA TORACICA

M. J. Antona Rodríguez

Residente de cuarto año de Neumología. Hospital Infanta Cristina, Badajoz

Introducción: Dentro de las técnicas de exploración por imagen en tórax, la radiografía (Rx) simple de tórax sigue siendo la más utilizada. Desde la introducción de la tomografía axial computarizada (TAC) como herramienta diagnóstica, y a medida que se han extendido sus indicaciones, otras exploraciones radiológicas, como broncografía o la tomografía convencional lineal han caído en desuso, quedando reducida la indicación de la fluoroscopia para guía de ciertos procedimientos diagnósticos o terapéuticos (por ejemplo punción o biopsia transbronquial). Así mismo, desde la introducción de la Resonancia Magnética (RM) torácica, su utilización , desempeña un papel fundamental en la evaluación de anormalidades de los grandes vasos, el mediastino, los hilios y la pared torácica.

TOMOGRAFÍA COMPUTARIZADA (TC). La tomografía computarizada (TC) se basa en el principio de que la estructura interna de cualquier objeto puede reconstruirse a partir de múltiples proyecciones. Un haz de rayos X , procedente de un tubo emisor, barre el plano del objeto de estudio desde diferentes ángulos hasta completar el círculo. La imagen por TC es una representación bidimensional de un corte transversal tridimensional, en la que la tercera dimensión es el espesor del corte. El primer equipo de TC fue introducido por Godfrey Hounsfield en 1972 [1.] Ya en el año 1979, Hounsfield y Cornack obtuvieron un premio Nobel gracias a sus aportaciones en el desarrollo de la tecnología del TC.

INDICACIONES TC EN PATOLOGÍA RESPIRATORIA. El uso de la TC torácica está muy difundido y nos sirve para valorar las siguientes patologías [2, 3, 4]: *1.– Alteraciones en Rx simple de tórax*. –Lesiones pulmonares no tumorales: Enfermedades alveolares; la neumonía no complicada no es una indicación específica, pero si el proceso se cavita dando lugar a un absceso pulmonar el TC puede ser de gran utilidad en el diagnóstico de masa cavitada. Procesos inflamatorios crónicos; especialmente la tuberculosis pulmonar. Tuberculosis apical que puede dar lugar a imágenes difíciles de diferenciar del Tumor de Pancoast. Procesos atelectásicos; pudiendo obtener información de las posibles causas del origen del colapso. Infarto pulmonar; la imagen radiológica puede ser más evidente que con la radiología convencional. Enfermedades intersticiales; fibrosis intersticial siendo más evidente su diagnóstico. –Evaluación de anormalidades mediastínicas sospechadas ó identificadas en radiografía de tórax estándar: La TC de tórax nos dará información a cerca de si un ensanchamiento mediastínico es patológico o es sólo una variación anatómica; nos permite diferenciar la naturaleza quística o sólida de masas mediastínicas y localizar estas masas en relación con otras estructuras mediastínicas; puede diferenciar una anomalía vascular o un aneurisma; también una arteria pulmonar dilatada de una masa sólida en el hilio (ganglios linfáticos aumentados de tamaño) y puede determinar la presencia y la extensión de metástasis mediastínicas en pacientes con carcinoma pulmonar. –Nódulo pulmonar solitario, masa o infiltrado persistente. –Patología pleural compleja. –Alteraciones en la pared torácica y columna vertebral, desfiladero cérvico-torácico y unión tóracoabdominal. –Evaluación de pacientes con radiografía normal y alta sospecha de patología intratorácica oculta (TEP, metástasis, inmunodeprimidos). *2.– Determinación de la presencia y la extensión de una enfermedad neoplásica*. Mediante el TC pueden detectarse neoplasias en pacientes con citología de esputo positiva y radiografía de tórax y broncoscopia negativas. Así mismo, es de gran valor en el estudio torácico de pacientes con neoplasias conocidas, tanto pulmonares como extrapulmonares. En el primer caso es fundamental la valoración de posible extensión mediastínica, pleural, ósea o de pared torácica, que luego habrá de comprobarse mediante cito-histología. *3.– Otras indicaciones*. Se incluirían la ayuda en la biopsia percútanea de lesiones como masas mediastínicas, pleurales o pulmonares; la localización de acumulaciones loculadas de líquido en el espacio pleural y valoración del tamaño y configuración de la aorta torácica.Gracias al TC también puede detectarse la presencia de neoplasia tímica en pacientes con miastenia gravis cuando la Rx de tórax es normal o sospechosa.

TC HELICOIDAL MULTICORTE O MULTIDETECTOR. Su introducción ha supuesto un relevante avance en el desarrollo de la tecnología TC, respecto al objetivo de conseguir la máxima resolución espacial en tres planos (vóxel isotrópico-vóxel con la misma resolución espacial en los tres planos del