CARTAS AL DIRECTOR

AGENESIA DE LA VENA CAVA INFERIOR Y POLIESPLENIA

M.ª I. Parra Parra, M.ª Antonia Remacha Esteras*, M.ª E. Reimunde Seoane**
y J. A. Herrera Rubio***.

Servicios de Neumología, Microbiología* y Medicina Interna***. Hospital Monte San Isidro. Servicio de Radiología Hospital de León**. León.

Sr. Director: la ausencia del segmento infrahepático de la vena cava inferior es una malformación congénita rara, que puede presentarse de forma aislada o asociada a otras malformaciones como en el síndrome de poliesplenia[1].

Presentamos el caso de un varón de 79 años con antecedentes de diabetes, insuficiencia cardíaca y fibrilación auricular crónica. Los síntomas clínicos eran disnea, ortopnea, tos con expectoración amarillenta y edemas maleolares. En la exploración física se objetivó arritmia cardíaca, ingurgitación yugular, hepatomegalia y edemas maleolares.

El hemograma, la coagulación y la bioquímica fueron normales; exceptuando las cifras de glucemia que estaban elevadas. Los cultivos de esputo resultaron negativos. En el ECG se observó una fibrilación auricular y un bloqueo incompleto de rama izquierda. La radiografía de tórax mostraba cardiomegalia, signos de hipertensión pulmonar y ácigos prominente. El ecocardiograma puso de manifiesto septación de aurícula derecha, (*cor triatriatum*), insuficiencia mitral y tricuspídea con hipertensión pulmonar y dilatación de ambas aurículas. En la TAC de tórax y abdomen (figs. 1 y 2) se apreciaba agenesia de la vena cava inferior a nivel infrahepático, con drenaje en la vena cava superior a través del sistema ácigos y hemiácigos; el drenaje venoso hepático se efectuaba, a través de una vena suprahepática, directamente en la aurícula derecha, y en la teórica localización del bazo, se visualizaban cuatro o cinco masas compatible con poliesplenia.

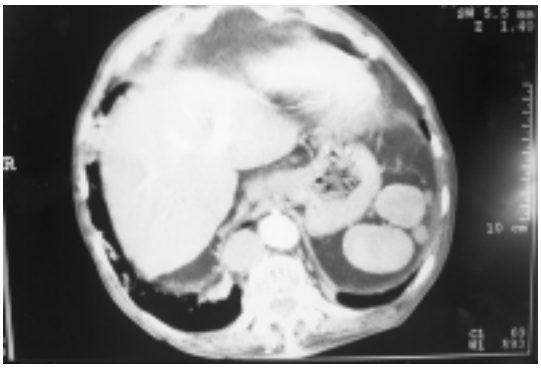

Fig. 1. TAC abdominal que muestra ausencia de la vena cava inferior y vena ácigos muy dilatada. Múltiples bazos en hipocondrio izquierdo.

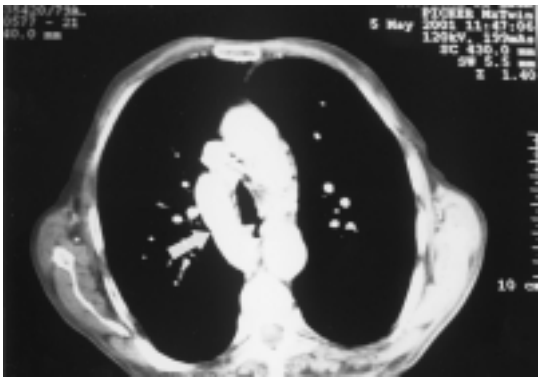

Fig. 2. TAC torácico donde se observa la vena ácigos dilatada (flecha) drenando en la vena cava superior.

NEUMOSUR 2001; 13, 3: 193-194

Correspondencia:
Dra. M.ª Isabel Parra Parra.
Servicio de Neumología.
Hospital "Monte San Isidro".
Avda. de Asturias, s/n. 24008 León.
Tfno. 987227250. Fax. 987243252.

El síndrome de poliesplenia es un síndrome malformativo complejo y poco frecuente que afecta a varios órganos[2]. Si están presentes malformaciones cardíacas o atresia biliar, el diagnóstico suele hacerse en la infancia. En otras ocasiones, se descubre de forma casual en el adulto, como en el caso de nuestro paciente[3,4].

Se observan múltiples bazos asociados con *situs solitus* (posición normal de las vísceras), o bien poliesplenia con *situs ambiguos* (isomerismo, estructuras asimétricas que se presentan simétricas) o poliesplenia con *situs inversus* (transposición de órganos torácicos y abdominales)[5].

A nivel del aparato respiratorio, los dos pulmones pueden tener dos lóbulos y la morfología de ambos bronquios ser también similar a la del bronquio izquierdo (isomerismo)[6,7].

La dilatación de las venas ácigos y hemiácigos ocasionada por la ausencia de vena cava inferior, puede dar lugar a confusión en la radiografía de tórax con masas mediastínicas paratraqueales o neoplasias mediastínicas posteriores.

El diagnóstico de la agenesia de vena cava inferior debe tenerse en cuenta en el diagnóstico diferencial de las masas mediastínicas; en el diagnóstico y tratamiento de las trombosis venosas profundas, ya que no es recomendable el uso de filtros venosos; y en la cirugía de la vena cava inferior o sus ramas, como en el tratamiento quirúrgico de la hipertensión portal, que podría no ser posible en presencia de esta anomalía[8,9,10].

BIBLIOGRAFÍA

1. Ruscazio M, Van Praagh S, Marrass AR, Catani G, Iliceto S, Van Praagh R. Interrupted inferior vena cava in asplenia syndrome and a review of the hereditary patterns of visceral situs abnormalities. Am J Cardiol 1998; 81: 111-116.
2. Derbekyan VA, Pham C, Emond C, Novales Diaz JA, Lisbona R. Scintigraphic diagnosis of polysplenia in the adult. Clin Nucl Med 1999; 24:161-163.
3. McIlhenny J, Campbell SE, Raible RJ, Antaki GM. Pediatric case of the day. Biliary atresia and polysplenia syndrome. Am J Roentgenol 1996; 167:269-273.
4. Shah NL, Shanley CJ, Prince MR, Wakefield TW. Deep venous thrombosis complicating a congenital absence of the inferior vena cava. Surgery 1996; 120:891-896.
5. Boyer B, Gisserot D, Le Vot J, Muyard B, Abgrall J, Jan P. Polysplenia with duplication of the inferior vena cava. A propos of a case. J. Radiol 1987; 68:285-291.
6. Anderson RH, Ho SY. Interrupted inferior vena cava in asplenia syndrome. Am J Cardiol 1998; 81: 1522.
7. Debich DE, Devine WA, Anderson RH. Polysplenia with normally structured hearts. Am J Cardiol 1990; 65:1274-1275.
8. Paramanathan A, Bapatla AS, Padmanabhan K, Dhar SR. An unusual cause of a right paratracheal mass. Chest 1994;106:1867-1868.
9. Abaskaron M. Superior mediastinal mass. Chest 1983;83:135-137.
10. Vermeulen EG, Van Urk H. Agenesis of the inferior vena cava. Eur J Endovasc Surg 1996; 12:493-496.