VARIEDAD DE PRESENTACIÓN DE LOS QUISTES BRONCOGENICOS DE MEDIASTINO. APORTACION DE CUATRO CASOS

A. Amau Obrer, E. Martín Díaz, E. Pareja Ibars, M. Ramón Capilla,(*) V. Traves Zapata (**), A. Cantó Armengod.
Servicios de Cirugía Torácica. (*) Neumología. (**)Anatornía Patológica. Hospital General Universitario. Valencia.

Los quistes broncogénicos (QB) son una patología congénita que se puede presentar en la infancia o en la madurez. Su naturaleza es benigna, generalmente asintomáticos, pero en ocasiones pueden manifestarse clínicamente por compresión e irritación de las estructuras vecinas y complicarse.

Se aportan cuatro casos de QB de mediastino, tres de localización traqueobronquial y uno paraesofágico, analizándose su presentación clínica, diagnóstico, tratamiento y morbimortalidad.

Palabras clave:

- Quistes broncogénicos.
- Malformaciones congénitas.
- Quistes de mediastino.

DIVERSITY PRESENTATION OF MEDIASTINAL BRONCHOGENIC CYSTS. CONTRIBUTION OF FOUR CASES.

Bronchogenic cysts are congenital anomalies diagnosed during childhood or adult life. They are benign lesions, usually asymptomatic, but they may manifest by compression or irritation of surrounding structures and subsequent complication.

We present four cases of mediastinal bronchogenic cysts, tliree located in the tracheobronchial tree and the remaining paraesopliagic. We analyze their clinical presentation, diagnosis, therapy and morbimortality.

Key words:

- Bronchogenic cyst.
- Congenital pulmonary anomalies.
- Mediastinal cyst.

INTRODUCCIÓN

Los QB resultan del desarrollo fetal anormal del árbol traqueobronquial a partir de un segmento ventral del intestino primitivo en la sexta semana de gestación. Son las lesiones quísticas congénitas más frecuentes del mediastino. Su presentación está comprendida entre el 6 y el 15% de las lesiones primarias del mediastino[(1)].

Generalmente son asintomáticos y se descubren casualmente en controles radiográficos de rutina[(2)]. Por su localización se dividen en dos grupos: QB pulmonares situados en el seno del parénquima pulmonar y QB mediastínicos que a su vez pueden ser paratraqueales, carinales e hiliares. Esporádicamente se hallan extratorácicos[(3,4)]

Los QB pueden dar clínica de tos, disnea, infecciones respiratorias frecuentes y disfagia por compresión de las vías aéreas, esófago u otras estructuras del mediastino[(5,6)].

Su malignización es infrecuente y son pocos los casos completamente documentados, tanto en niños como en adultos en este sentido[(7)].

OBSERVACIONES CLÍNICAS

Caso 1: Varón de 60 años, fumador de 45 paquetes-año, tosedor y expectorador habitual, al que con motivo de presentar disnea en el curso de una infección de vías respiratorias se le practicó una radiografía de tórax y TAC (sin contraste) apreciándose una masa de 8 cm de diámetro, de bordes nítidos, localizada en el mediastino mediosuperior que comprime tráquea y esófago desplazándolos a la izquierda (Figura 1). FEV_1 de 1.590 M_1 (55%) que mejora

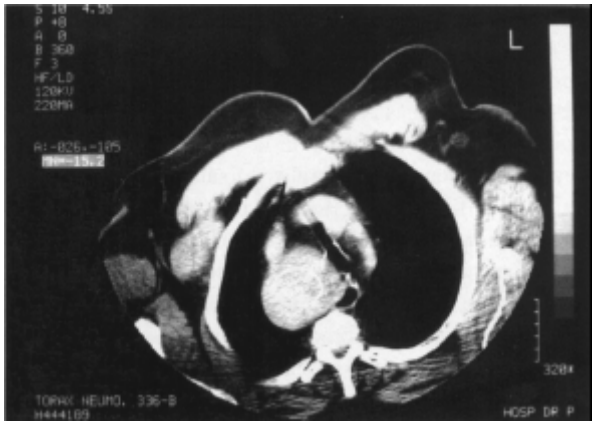

Fig. 1. TAC torácico con masa de 8 cm de diámetro, de bordes nítidos, localizada en mediastino mediosuperior que comprime tráquea y esófago desplazándolos hacia la izquierda.

con broncodilatadores a 1.850 ml (64%). Se interviene quirúrgicamente mediante toracotomía posterolateral derecha hallándose una masa de contenido blando que se reseca tras liberarse de la cava, con un bronquio de drenaje intensamente calcificado próximo a la membranosa traqueal. Macroscópicamente se trata de un quiste con paredes finas, membranosas, con un área foca] fibrosa y de aspecto carfilaginoso y contenido mixoide parduzco. Microscópicamente pared constituida por tejido muscular liso con cartilago y algunas glándulas y revestido por epitelio pseudoestratificado ciliado de tipo respiratorio.

Caso 2: Varón de 31 años sin antecedentes de interés al que a raíz de un proceso catarral de vías respiratorias de evolución tórpida con expectoración mucosa, se le realizó una radiografía de tórax y TAC torácico hallándose una masa en el mediastino mediosuperior, redondeada de 6 cm de diámetro con bordes bien delimitados. Estudio funcional dentro de la normalidad. Mediante una esternotomía media se practicó la exéresis de la masa que confluía con el parénquima pulmonar izquierdo y glándula tímica. El estudio anatomopatológico confirmó el diagnóstico de quiste bronquial (Figura 2).

Caso 3: Mujer de 70 años, sin antecedentes de interés, a la que con motivo del estudio preoperatorio por cataratas se le descubrió una masa mediastínica posterior de 12 cm de diámetro, situada por detrás de la vena cava inferior y por delante de los cuerpos vertebrales dorsales y del esófago. Sus paredes eran finas y calcificadas parcialmente (Figura 3). FEV_1 superior a 2.000 ml. Se practicó la exéresis de la lesión quística que asentaba en la pared esofágica llegando a la mucosa sin infiltrarla. El estudio anatomopatológico describe la pieza como quiste bronquial con infiltrado inflamatorio crónico y reacción xantogranulomatosa observándose músculo liso en el seno del tejido y microcalcificaciones y áreas revestidas por epitelio cilíndrico ciliado de tipo respiratorio con zonas de metaplasia escamosa.

Fig 3. TAC torácico con masa de 8 cm de diámetro, situada por detrás de la vena cava inferior y por delante de esófago y cuerpos vertebrales dorsales, de pared fina y calcificada parcialmente

Caso 4: Mujer de 29 años que a consecuencia de un proceso catarral de vías respiratorias se le descubrió mediante la radiografía torácica una lesión quística mediastínica parahiliar derecha de 4 cm de diámetro máximo situada en mediastino medioposterior. La TAC precisó la localización topográfica y descartó la presencia de adenopatías mediastínicas (Figura 4). Estudio funcional normal. En la intervención quirúrgica hubo que liberar la lesión de la ácigos y del bronquio intermediario. El contenido líquido del quiste se drenó mediante punción aspirativa peroperatoriamente. Su aspecto fue turbio y su cultivo negativo. Se procedió a la exéresis de la pared del quiste habiéndose comprobado la ausencia de comunicación bronquial.

Fig 4. TAC torácico con imagen quística de mediastino posterior sin otras lesiones asociadas en parénquima pulmonar ni adenopatías mediastínicas.

RESULTADOS

Durante el período comprendido entre enero de 1990 y diciembre de 1995 han sido tratados en nuestro servicio cuatro pacientes con quistes broncogénicos en el mediastino diagnosticadas mediante radiografías de tórax y TAC.

La edad media fue de 42.8 años con un rango de 41 (29 - 70) años. Dos varones y dos mujeres. Analítica estándar normal. En todos ellos la confirmación diagnóstica se llevó a cabo durante el acto quirúrgico y estudio anatomopatológico de la pieza quística de resección.

La vía de abordaje fue la toracotomía salvo en un caso que se realizó estemotomía media. Su localización fue el mediastino medioposterior. La exéresis completa y la evolución favorable fueron la tónica general, salvo un caso con disfonía transitoria en el postoperatorio inmediato.

DISCUSIÓN

Los QB se presentan en todas las edades, más frecuentemente en la tercera y cuarta décadas de la vida, encontrándose, bien en controles radiográficos de rutina, bien por presentar síntomas[8]. En nuestros casos la media de edad se encuentra elevada y sin diferencias de presentación con respecto al sexo.

Generalmente asintomáticos, cuando lo son es debido a complicaciones del quiste, como crecimiento desmesurado, infección o hemorragia[9]. Cursaron con clínica respiratoria dos pacientes y otros dos se descubrieron de forma casual.

Se localizan generalmente en mediastino medioposterior preferentemente en hemitórax derecho a nivel de la tráquea, bronquios principales, esófago o englobados en el parénquima pulmonar[10] y en ocasiones extratorácicos[3]. En nuestro caso dos paratraqueales derechos, uno dependiente del bronquio intermediario derecho y otro paraesofágico inmiscuido en las fibras musculares alcanzando la mucosa esofágica sin rebasarla.

Morfológicamente tienen un diámetro que oscila entre 2 y 15 cm y raramente sobrepasan este tamaño[1]. De forma esférica u oval, presentan una única cavidad y extraordinariamente son multiloculados, de pared fina y formada por tejido fibroso en el que se entremezclan elementos pertenecientes a los bronquios como músculo liso, fibras elásticas, cartílago y tejido linfático. La mayoría de los quistes están rellenos de material claro, inodoro, viscoso, que se asemeja al moco no infectado. La membrana de revestimiento suele ser lisa y estar surcada de trabeculaciones, constituida por un epitelio columnar ciliado pseudoestratificado, aunque en los quistes incluidos en la pared esofágica el epitelio suele ser ciliado escamoso y sugestivo de pertenecer a la mucosa esofágica o gástrica[11].

En caso de infección del quiste el aspecto del contenido presenta un notable cambio y la membrana de revestimiento sufre un proceso de granulación y engrosamiento. Su incidencia está presente en el 33% de los QB. En estos casos el hallazgo de músculo liso y cartílago serán datos suficientes para establecer el diagnóstico correcto. En nuestros casos no presentaron dicha complicación.

La radiografía de tórax en proyección posteroanterior y lateral a menudo sugiere el diagnóstico de sospecha de QB[8]. La TAC y RMN son los procedimientos técnicos más útiles para el diagnóstico en las lesiones que comunican con el árbol traqueobronquial confirmando su naturaleza quístical. La sensibilidad del tránsito esofágico con bario para los quistes entéricos es del 80%[1].

Los quistes se manifiestan en las técnicas de imagen como lesiones redondeadas, lisas, de densidad homogénea y relacionadas estrechamente con las vías aéreas principales. En caso de infección dan imagen de

absceso, con paredes gruesas y nivel hidroaéreo e incluso neumonitis periquística asociada[13]. Ocasionalmente pueden calcificarse (Figura 3).

Plantean el diagnóstico diferencial con el linfoma, teratoma, granulomas y aneurismas saculares fundamentalmente, sin descartar el carcinoma broncogénico[8]. En ocasiones se asocian a otras anomalías congénitas[14]. Nosotros no practicamos fibrobroncoscopia ante la naturaleza quística de las lesiones.

El tratamiento de elección es la exéresis quirúrgica completa ya que junto al diagnóstico evita las complicaciónes quísticas[8] o la infrecuente degeneración maligna[15] y sobre todo por la escasa morbilidad asociada a la cirugía reglada[16]. Aisladamente se han descrito recidivas en casos de cirugía incompleta.

Como vía de abordaje optamos por la toracotomía o esternotomía en los cuatro casos. La punción aspirativa transparietal[17] o trans bronquial[18] pueden considerarse como medidas temporales en casos de compresión aguda y como forma definitiva también la videotoracoscopia en pacientes muy seleccionados, sobre todo con lesiones paratraqueales o subcarinales, en cirujanos expertos en la técnica y en aquellos pacientes que rechazan o se descartan para la toracotomía[19-20-21]. Ribet y col[1]. presentan un porcentaje de conversión a toracotomía del 11 % en pacientes adultos tratados por esta vía, generalmente en los quistes de localización central, con fuertes adherencias y presencia de comunicación con el árbol traqueobronquial. Como ventajas de la videotoracoscopia sobre la toracotomía se resalta el escaso dolor postoperatorio, cicatriz inapreciable, corta estancia hospitalaria y recuperación precoz[22].

BIBLIOGRAFíA

1. Ribet ME, Copin MC, Gosselin B. Bronchogenic cysts of the mediastinum. J Thorac Cardiovasc Surg 1995; 109:1003-1010.

2. Abel MR. Mediasfinal cysts. Arch Pathol 1956; 61: 360-379.

3. Dolgin SE, Groisman GM, Shah K. Subcutaneous bronchogenic cysts and sinuses. Otolaryngol Head Neck Surg 1995; 112[6]: 763-766.

4. Kobayashí H, Takahashi M, Shinozaki K, Kobayashi K, Mukai M. A cause of bronchogenic cyst in the subdiafragmatic region. Nippon Kyobu Sfrikkan Gakkai Zasshi 1992; 30: 1171-1174.

5. Lippmann M, Solit R, Goldberg SK, Najjar D. Mediastinal bronchogenic cyst. A cause of upper airway obstruction. Chest 1992; 102: 1901-1903.

6. Bolton JW, Shahian DM. Asymptornatic bronchogenic cysts: what is the best management?. Ann Thorac Surg 1992; 53: 1134-1137.

7. Miralles Lozano F, González Martínez B, Luna More S,Valencia Rodríguez A. Carcinoma arising in a calcified bronchogenic cyst. Respiration 1981; 42: 135-137.

8. Patel SR, Meeker DP, Biscotti CV, Kirby TJ, Rice TW. Presentation and management of bronchogenic cysts in the adult. Chest 1994; 106[1]: 79-85.

9. Rogers LF, Osmer JC. Bronchogenic eyst. A review of 46 cases. AJR 1964; 91: 273-290.

10. Kirwan WO; Walbaum PR, McCormack RJ. Cystic intrathoracic derivatives of the foregut and their complications. Thorax 1973; 28: 424-428.

11. Ferguson TB Jr, Ferguson TB. Congenital lesions of the lung and emphysema. In: Sabiston DC Jr, Spencer FC, eds. Surgery of the Chest, vol 1. 5th ed. Philadelphia:W.B. Saunders, 1990: 785-789.

12. Sirivella S, Ford WB, Zikria EA, Miller WH, Samadani SR, Sullivan ME. Foregut eysts of the mediastinum. Results in 20 consecutive surgically treated cases. J Thorac Cardiovasc Surg 1985; 90: 776-782.

13. Carvajal Balaguera J.J, Mallagray Casas S, Dancausa Monge A. Quiste broncogénico mediastínico en carina de paciente asintomático. Arch Bronconeumol 1994; 30: 358-361.

14. Grewal RG, Yip CK. Intralobar pulmonary sequestration and mediastinal bronchogenic cyst. Thorax 1994; 49(6): 615-616.

15. Krous HF, Sexauer CL. Embryonal rhabdornyosarcorna arising within a congenital bronchogenic eyst in a child. J Pediatr Surg 1981; 16: 506-508.

16. Suen HC, Mathisen DJ, Grillo HC, LeBlanc J, McLoud TC, Moncure AC, Hilgenberg AD. Surgical management and radiological characteristics of bronchogenic cyst. Ann Thorae Surg 1993; 55(2): 476-481.

17. Zimmer WD, Karnida CB, McGouh PF, Rosenow EC. Mediastinal duplication cyst: percutaneus aspiration and cystography for diagnosis and treatment. Chest 1986; 90: 772-773.

18. Schwartz AR, Fishman EK, Wang KP. Diagnosis and treatment of a bronchogenic cyst using transbronchial needle aspiration. Thorax 1986; 41: 326-327.

19. Acuff TE, Mack MJ, Ryan WH, Bowman RT, Douthit MB. Thoracoscopic excision of bronchogenic cysts. Ann Thorac Surg 1993; 55: 200.

20. Lewis MF, Caccavale R.I, Sisler GE. Imaged thoracoscopy surgery. A new thoracic technique for resection of mediastinal cysts. Ann Thorac Surg 1992; 53: 318-320.

21. Hazelrigg SR, Landreneau RJ, Mack MJ, Acuff TE. Thoracoscopic resection of mediastinal cysts. Ann Thorac Surg 1993; 56(3): 659-660.

22. Read CA, Moront M, Carangelo R, Holt RW, Richardson M. Recurrent bronchogenic eyst. An argument for complete surgical excision. Arch Surg 1991; 126: 1.306-1.308.