COMPRESION CARDIACA, MANIFESTACION INUSUAL DE UN QUISTE BRONCOGENICO

B. Jurado Gámez, R. Gómez Maestre*, R. Espino Pérez*, J.M. Tribaldo Ballesteros*, A.L. Leal Domingo*, E. Hidalgo Nuchera.
Unidad de Neumología. * Residente de Medicina de Familia y Comunitaria.
Hospital "Valle de los Pedroches". 14400.Pozoblanco. Córdoba.

Los quistes broncogénicos son una anomalía congénita infrecuente. Generalmente localizados en mediastino, su presentación clínica es de forma habitual asintomática, si bien existe una variada sintomatología en relación con la localización del quiste, presencia de infección o compresión de estructuras de vecindad. Se presenta un caso de una paciente de 64 años cuyas manifestaciones clínicas pudieran estar, en parte, justificadas por la compresión cardíaca ejercida por el quiste broncogénico.

Palabras clave:

- Quiste broncogénico.
- Masa mediatínica.
- TAC torácica.

Bronchogenic cysts are an unusual congenital anomaly. Usually they are located in mediastinum and its clinical appearance is asymptomatic but, there are wide symptomatology related to cyst localization, presence of infection or compression of next structures.

We present a wornan 64 years-old which clinical manifestations were due to cardiac compression by bronchogenic cyst.

Key words:

- Bronchogenic cyst.
- Mediastinal mass.
- Computed Tomography of the Thorax.

INTRODUCCIÓN

Los quistes broncogénicos (QB) son tumores embrionarios resultado de una anomalía del desarrollo del árbol traqueobronquial[(1)], y representan del 5-10% de las masas mediatínicas[(2)].

Generalmente se localizan en mediastino, cercano al árbol traqueobronquial o en el parénquima pulmonar. En muchos pacientes cursan de forma asintomática y son un hallazgo radiológico[(3)], si bien pueden manifestarse por una gran variedad de síntomas[(2-4-6)].

La TAC torácica pone de manifiesto la lesión, siendo definitiva en el diagnóstico en muchos pacientes[(7)].

El desplazamiento de estructuras de vecindad está descrita; sin embargo, la compresión cardíaca parece ser excepcional. Presentamos un caso de una paciente de 64 años con un QB con compresión de la aurícula izquierda.

CASO CLÍNICO

Mujer de 64 años de edad con antecedentes personales de artralgias dorsolumbares de larga evolución atribuidas a artrosis vertebral.

Es remitida por su médico de cabecera para estudio de masa centrotorácica detectada en la Rx de tórax.

Había consultado por palpitaciones de breve duración referidas en los tres últimos meses, junto a disnea de esfuerzo grado II-III de la NYHA; igualmente manifestaba su dolor de espalda, que no había cambiado significativamente en sus características en los últimos meses.

En la exploración física presenta buen estado general, consciente y orientada, buena coloración de piel y mucosas. La palpación del cuello era normal. Se encontraba eupneica en reposo, con murmullo vesicular conservado y sin ruidos sobreañadidos en la auscultación respiratoria. Los ruidos cardíacos eran normales detectándose algún extratono aislado.

En la determinación analítica sólo destacaba una glucemia basal de 209 mg/dl, siendo el resto de los parámetros rigurosamente normales.

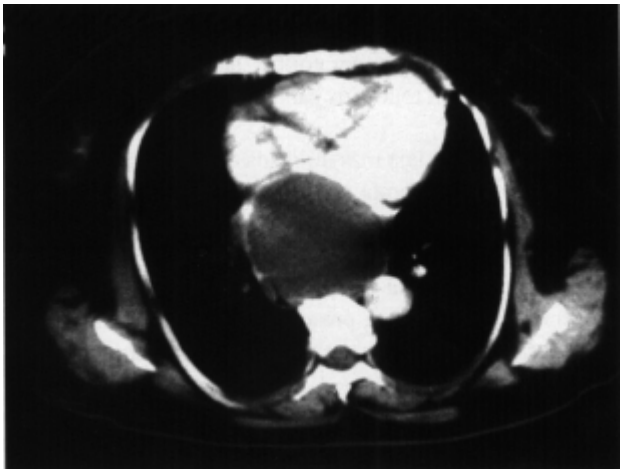

Fig. 1. TAC torácica en la que se observa quiste de situación subcarinal que comprime a la aurícula izquierda.

La espirometría realizada presentó valores dentro de la normalidad. En el electrocardiograma se apreció un ritmo sinusal a 88 lpm, no apareciendo trastornos del ritmo. La ecocardiografía-Doppler detectó la compresión de aurícula izquierda por una estructura de morfología redondeada. En la Rx de tórax se observa una masa de contornos bien definidos a nivel de mediastino medio. Dicha lesión se confirma en la TAC torácica con un diámetro de 7x8 cm, bordes bien definidos y densidad líquida, en situación subcarinal, y que desplazaba posteriormente al esófago y por delante a la aurícula izquierda (Fig. 1).

La Rx simple de abdomen y ecografía abdominal no aportaron datos patológicos de interés.

En la fibrobroncoscopia se apreciaba una disminución de la luz bronquial en el bronquio principal izquierdo y en bronquio intermediario derecho, que impresionaba de compresión extrínseca, siendo el resto del árbol bronquial normal.

Durante el estudio la paciente sufrió un accidente cerebrovascular (ACVA) hemorrágico localizado en la región de los núcleos basales derechos.

Una vez estabilizado el ACVA y después de varios meses de tratamiento rehabilitador, fue remitida al Servicio de Cirugía Torácica donde se intervino, confirmándosc la existencia de un QB mediastínico.

DISCUSIÓN

Desde la primera descripción realizada por Meyer en 1859, han aparecido bastantes casos en la literatura, aunque, aún tratándose de una de las malformaciones broncopulmonares más frecuentes[8], sólo representa un porcentaje bajo de las masas localizadas en mediastino.

La localización más frecuente del QB es la mediastínica con el 83-90% de los casos, siendo el resto intraparen quimatosos[2-9]. Aunque infrecuente, el QB puede tener localización extratorácica; así se ha descrito en una gran variedad de localizaciones como cuello[10], pancreático[11], intradural[12], por debajo del diafragma[5-13] o tejido subcutáneo[14].

Generalmente, en el período neonatal el QB no está presente, aunque, cuando se localiza cercano a la vía aérea principal, puede sufrir rápido crecimiento. La edad de presentación varía ampliamente, entre los 8 a 70 años; siendo habitual su descubrimiento en la edad media de la vida[2-9].

La clínica de los QB es muy heterogénea, desde series en las que la mayoría de los pacientes están asintomáticos[3], a las más recientes en las que se observa un predominio claro de la sintomatología en la evolución[6].

Los síntomas habituales incluyen la tos y dolor torácico. La posibilidad de complicaciones viene determinada por el desplazamiento de estructuras vecinas o, cuando existe una conexión con la vía aérea, la presencia de infección, observándose entonces tos, expectoración purulenta y hemoptisis[5-9-15].

Aunque con menor frecuencia, también se han descrito la compresión de estructuras como vena cava superior [16], esófago[2] o arteria pulmonar[17].

La presencia de arritmias es un hecho infrecuentemente descrito[4-18], y puede ser atribuído a compresión extrínseca del corazón.

El caso aportado debutó clínicamente por palpitaciones y disnea que motivó el estudio radiológico y permitió el diagnóstico. Aunque las causas de las palpitaciones pueden ser de muy diversa índole, la compresión cardíaca por un QB se ha asociado con la presentación de fibrilación auricular paroxística[4]. A ello se añade la ausencia en esta paciente de otras causas conocidas de arritmia y la desaparición de la sintomatología tras la intervención quirúrgica.

El tamaño del quiste de 7x8 cm. de diámetro en nuestra paciente se encuentra en el límite alto entre los descritos, que oscilan de 3 a 10 cm (media de 6 cm)[2].

El diagnóstico diferencial de esta entidad debe realizarse con un número limitado de masas[19-20], incluyendo los linfomas, teratomas, hamartomas, tumores, neurogénicos, feocrornocitornas, granulomas, adenopatías inflamatorias, metástasis, aneurismas aórticos y quistes por duplicación neuroentéricos, pericárdicos o esofágicos.

Generalmente, tal como ocurrió en nuestro caso, suelen ser únicos y sin malformaciones asociadas[21], aunque pueden a veces formar parte de un cuadro polimalformativo [22-23].

El QB se suele poner de manifiesto en la Rx. de tórax anormal; sin embargo, su sospecha a través de la radiología simple de tórax se considera en un 20 al 77% de los pacientes [7].

Las características radiológicas de los QB han sido descritas por varios autores [7-24] . El QB intrapulmonar es una lesión única, bien definida, no calcificada, redondeada u oval, usualmente en lóbulos inferiores y de densidad agua. El QB mediatínico presenta características radiológicas similares, localizado en mediastino medio, posterior o superior y en estrecha relación con los bronquios principales o la tráquea.

Cuando existe ruptura o infección del quiste se puede observar un nivel hidroaéreo, contornos lobulados o un cambio en la densidad del quiste causado por calcificación, atelectasia o neumonía y puede originar confusión en el diagnóstico [20].

La TAC es de utilidad en el diagnóstico del QB informando sobre la relación de QB y otras estructuras de vecindad. En muchos de los casos suprime la necesidad de otros estudios radiográficos [7-20]. Sin embargo, como ocurre en la radiología simple, la sobreinfección o un contenido aumentado de proteínas o calcio puede variar la densidad y apariencia de la lesión y ser origen de confusión.

La introducción de la punción aspiración con aguja fina (PAAF) ha supuesto un avance en el diagnóstico de las masas torácicas; ésta se realiza a través del broncofibroscopio o por vía percutánea, con control radiológico.

El aspirado del contenido del quiste, confirma el diagnótico previo y, en ocasiones, puede ser una técnica alternativa a la cirugía en la evaluación del QB [25] . Esta opción se puede recomendar en los quistes mediastínicos; su principal problema es la recurrencia del quiste [26].

Una vez sentado el diagnóstico de presunción de QB, la indicación quirúrgica está bien establecida en aquellos enfermos que presenten síntomas; aunque en los asintomáticos no existe acuerdo total sobre su extirpación quirúrgica" la mayoría de los autores abogan por la excisión quirúrgica[2-6-9]. Los QB asintomáticos pueden complicarse y hacerse sintomáticos en la evolución; ello dificultará la intervención posterior. Por otra parte, ya que, no siempre es posible un diagnóstico seguro preoperatorio[20], la indicación quirúrgica debe realizarse en todos los candidatos operables.

La vía de abordaje más utilizada es la toracotomía posterolateral o esternotomía media. Las complicaciones en el postoperatorio son más frecuentes en pacientes sintomáticos que en asintomáticos[6-8] siendo las comunes la neumonía, fuga aérea prolongada y la parálisis del nervio frénico[8-21]. En nuestra paciente, no se presentaron complicaciones en el postoperatorio ni recidiva trás un año de seguimiento.

Además de la PAAF, otras vías alternativas a la exéresis quirúrgica, son la eliminación del QB a través de la mediastinoscopia y la resección torascoscópica; esta vía, mejorada mediante la toracoscopia asistida por video, representa una opción seria a la toracotomía clásica[27-28].

BIBLIOGRAFÍA

1. Dogan R, Cetin G, Moldibi S, et al. Les kystes bronchogéniques pulmonaires et médiastinaux. Rev Mal Respir 1988; 5: 123-7.

2. Hon-Chi Suen, Mathisen DJ, Grillo HC, LeBlanc J, McLoud TC, Moncure AC, Hilgenberg AD. Surgical Management and radiological characteristics of broncogenic cysts. Ann Throrac Surg 1993; 55: 476-81.

3. Fontenelle LJ, Amstrong RG, Stanford W, Lindberg EF, Dooley BN. The asymptomatic mediastinal mass. Arch Surg 1971; 102: 98-102.

4. Volpi A, Cavalli A, Maggioni AP, Pieri-Nerli E Left atrial compression by a mediastinal bronchogenic cyst presenting with paroxysmal atrial fibrillation. Thorax 1988; 43: 216-7.

5. Coselli MP, Ipolyi PD, Bloss RS, Díaz RF, Fitzgerald JB. Bronchogenic cyts above and bellow the diaphragm: report of eight cases. Ann Thorac Surg 1987; 44: 491-4.

6. St. Georges R, Deslauries J, Duranceau A, Vaillancourt R, Beauchamp CT, Page A, et al. Clinical spectrum of bronchogenic cysts of the mediastinum and lung in the adult. Ann Thoracic Surg 1991; 52: 6-13.

7. Haddon MJ, Bowen A. Bronchopulmonary and neurenteric forms of foregut anomalies. Imaging for diagnosis and management. Radiol Clin North Am 1991; 29: 241-54.

8. Rodgers BM, Harman PK, Johnson AM. Bronchopulmonary oregut malformations: the spectrum of anomalies. Ann Surg 1986; 203: 517-24.

9. Patel SR, Meeker DP, Biscotti CV, Kirby TJ, Rice TW. Presentation and management of bronchogenic cysts in the adult. Chest 1994; 106, 1: 79-85.

10. Som PM, Sacher M, Lanzieri CF, Solodnik P, Cohen BA, Reede DL, et al. Parenchymal eysts of the lower neck. Radiology 1985; 157: 399-406.

11. Petrin C, Tacchetti G, Montaguti A, Nisi E, Bemardi S, Giraldi E. Association of bronchogenic cyts of the pancreas and duplication cyst of the stomach. J Chir 1991; 128: 435-38.

12. Yamashita J, Maloney AFJ, Harris P. Intradural spinal bron chogenic cysts. Case repori J Neurosurg 1973; 39: 240-5.

13. Keohane ME, Schwartz I, Freed J, Dische R. Subdiaphragmatic bronchogenic cysts with communication to the stomach: a case report. Human Pathol 1988; 19: 868-71.

14. Fraga S, Helwig EB, Rosen SH. Bronchogenic cysts in the skin and subcutaneous tissue. Am J Clin Pathol 1971; 56: 230-2.

15. Di Lorenzo M, Collin PP, Vallancourt R, Duranceau A. Bronchogenic cysts. J Pediatr Surg 1989; 24: 988-91.

16. Rainmolian G, Berger HW, Lajam F, Buhain WJ. Superior vena cava syndrome caused by bronchogenic cysts. Chest 1975; 68: 599-601.

17. Harris M, Woo-Ming MO, Miller CG. Acquired pulmonary stenosis due to compression by a bronchogenic cyst. Thorax 1973; 28: 394-8.

18. Watson AJ, Chaudhary BA. Cardiac arrythmias and abnormal chest roentgenogram. Chest 1987; 92: 335-6.

19. Glazer H, Siegel M, Sagel S. Low-attenuation mediastinal mases on CT. AJR 1989; 152: 1173-7.

20. Cartmill JA, Hughes CE Bronchogenic cysts: A persistent dilemma. Aust N Z J Surg 1989; 59: 253-6.

21. Orozco-Sánchez J, Sámano-Martínez A. Quiste broncogénico. Presentación de dos casos y revisión de la literatura. Bol Med Hosp Infant Mex 1992; 49: 45494.

22. Letanche G, Boyer J, Guiber B; Maisonneuve M, Bernard JP, Touraine R. Les kystes bronchogéniques et leurs localisations atypiques. Rev Pneumol Clin 1984; 40: 191-5.

23. Vittecoq O, Girault C, Heliot P, Louvel JP, Benhamou D, Paillotin D, Muir JF. Kyste bronchogénique médiastinal révélateur d'un syndrome polymalformatif. Rev Mal Respir 1993; 10: 371-3. 27

24. Rogers LF, Osmer JC. Bronchogenic cyst. A review of 46 cases. Am J Radiol 1964; 91: 273-83.

25. Kuhlman J, Fishman E, Pen K, Zerhouni E, Siegelman S. Mediastinal cysts: diagnosis by CT and needle aspiration. AJR 1988; 150: 75-8.

26. Beer B, Trigaux JP, Weynants P, Collard JM, Melange M. Foregut cysts of the mediastinum. Fluid reaccumulation after transbronchial needle aspiration. Br J Radiol 1989; 62: 558-60.

27. J. López Pujol. A. Salvatierra Velázquez. Cirugía torácica asistida por vídeo. En: Actualizaciones SEPAR. Vol. 1. Barcelona: J.R. Prous, S.A., 1995: 121-33.

28. Lewis RJ, Caccavale RJ, Sisler GE. Imaged thoracoscopic surgery: a new thoracic technique for resection of mediastinal cysts. Ann Thorac Surg 1992; 53: 318-20.