INTERES DEL DIMERO-D EN EL TROMBOEMBOLISMO PULMONAR.

B. Jurado Gámez*, E. Hidalgo Nuchera*, M.C. Serrano Sánchez**, A.L. Luque Ruano**, I. Luque Bravo**, R. Ríos Tamayo***.
* Sección de Neumología. ** Residente de Medicina Familiar y Comunitaria. *** Sección de Hematología.
Hospital «Valle de los Pedroches». Pozoblanco. Córdoba

RESUMEN:

El manejo del tromboembolismo pulmonar (TEP) es un tema de viva actualidad. Nuestro objetivo es evaluar el papel que juegan los niveles plasmáticos de Dímero-D (D-D), en el manejo del TEP. Para ello estudiamos de forma retrospectiva a 37 pacientes que acudieron a nuestro hospital con la sospecha clínica de enfermedad tromboembólica. De ellos se confirmó la existencia de TEP en 27.

La determinación del DD se realizó mediante técnica de aglutinación por látex. El test presentó buena sensibilidad diagnóstica, con un valor predictivo positivo del 85 %, que puede ser de ayuda en determinados casos. En 15 pacientes con gammagrafía pulmonar no concluyente, 10 de ellos fueron diagnosticados finalmente de TEP y todos ellos presentaron niveles elevados de D-D. Sin embargo en el conjunto de pacientes con TEP, hubo 4 falsos negativos, presentando un valor predictivo negativo del 60 %. Por tanto aunque un nivel elevado de D-D puede ser de interés en determinadas situaciones clínicas, un resultado negativo no descarta la existencia de TEP.

PALABRAS CLAVE:

- Tromboembolismo pulmonar.
- Enfermedad tromboembólica.
- Trombosis venosa profunda.
- Dímero-D.

LISTADO DE SIGLAS:

- Tromboembolismo pulmonar: TEP.
- Enfermedad tromboembólica: ETE.
- Dímero-D: D-D.
- Valor predictivo negativo: VPN.
- Gammagrafía: GG.
- Valor predictivo positivo: VPP.
- Valor predictivo negativo:VPN.

ABSTRACT

The management of pulmonary embolism (PE) is a subject of actuality. Our aim is to evaluate the serum levels of dimmer-D, in the management of the PE.

For this, we perform a retrospective study in 37 patient in our hospital with the clinical suspicion of PE. In 27 out of them we confirmed the existence of PE. The dimmer-D determination was performed by latex agglutination. The test had good diagnostic sensibility, with a positive predictive value of 85%, that may be useful in certain cases. In 15 patient with pulmonary scintigraphy not conclusive, 10 patients were diagnosed of PE and all of they presented high

levels of dimmerD. However in the whole of patients with PE, there were 4 patients with a false negative result (negative predictive value of 60%). Therefore although a high level of dimmer-d may be of interest in certain clinical situations, a negative result do not exclude the PE.

KEY WORDS:

- Pulmonary embolism.
- Venous deep thrombosis.
- Dimmer-D.
- Thrombo-embolic disease.

INTRODUCCIÓN.

El Tromboembolismo pulmonar (TEP) continua siendo un tema polémico. La enfermedad tromboembólica (ETE) es una enfermedad potencialmente letal que a menudo complica la evolución de pacientes hospitalizados y que puede afectar a personas previamente sanas como las sometidas a cirugía electiva. Se estima como la tercera causa de muerte en Estados Unidos[(1)]. Por otraparte, el tratamiento del TEP es muy efectivo, de modo que debemos intentar realizar un diagnóstico lo más precoz posible.

Está bien establecido que ante la sospecha clínica de mediana o alta probabilidad para TEP, siempre estaría indicada la realización de una gammagrafía pulmonar (GG), la búsqueda del origen de los trombos mediante técnicas no invasivas o flebografía y en determinados casos una angiografía pulmonar.

Sin embargo no queda tan clara la actitud a seguir en aquellos casos límite en que la sospecha clínica es baja y nos encontramos en un medio en que las técnicas diagnósticas como GG o angiografía pulmonar no estan disponibles. En estas circunstancias lamedidadel DímeroD (DD) puede tener un valor importante[(2)].

El objetivo de nuestro estudio es evaluar el papel que juega el DD dentro del estudio complementario para el diagnóstico del TEP.

MATERIAL Y METODO.

Se estudia de forma retrospectiva, en el período comprendido desde Enero de 1992 a Marzo de 1994, a todos aquellos pacientes con sospecha clínica de presentar un TEP, que tenían determinación de DD en plasma y que presentaban en la historia clínica datos concluyentes sobre la existencia o no de un TEP.

Las exploraciones mínimas requeridas para ser incluidos en el estudio eran: Rx de tórax, EKG, gasometria arterial, estudio de coagulación, DD, flebografía de contraste y GG de perfusión.

Según el grado de sospecha clínica de presentar un TEP se clasificó a los enfermos en tres grupos: de baja, mediana y alta probabilidad, siguiendo los criterios dictados por la SEPAR[(3)]. La definición de la GG pulmonar en normal, baja, mediana o indeterminada, y alta probabilidad, se ha basado en las normas seguidas en el PIOPED[(4)]; aunque en este estudio se realizó GG de ventilación/ perfusión, sus criterios son aplicables a la GG de perfusión, comparando las alteraciones de la perfusión con el tamaño de las anormalidades radiológicas, si es que coinciden.

Los criterios diagnósticos utilizados fueron:

- Se descartó un TEP, al menos clínicamente significativo cuando la Gammagrafía de perfusión era normal. - Se confirmó un TEP, ante alguna de las siguientes circunstancias:
- Cualquier sospecha clínica y GG de alta probabilidad.

- Alta sospecha clínica, con datos de trombosis venosa profunda (TVP) en la flebografía y GG no concluyente.
- Alta sospecha clínica y TVP constatada flebográficamente sin otra patología respiratoria asociada que justificase el cuadro.

La determinación del DD se realizó mediante una técnica semicuantitativa de aglutinación por látex (Minutex D-dimer, Lab. Menarini, SA) que utiliza anticuerpos monoclonales específicos para el DD, que no reaccionan frente a fibrinógeno o fíbrina y que tiene como principal ventaja su rapidez y sencillez, siendo por tanto muy asequible en situaciones de urgencia.

Basándonos en estudios realizados previamente[2,5] hemos tomado como punto de corte para considerar como normal el valor del D-D en plasma, cifras inferiores a 500 ngr/ml.

Se halla la sensibilidad, especificidad, valor predictivo positivo y negativo del DD plasmático en el diagnóstico del TEP.

Para comparación de variables cualitativas se aplica el test de CHI-cuadrado o la prueba exacta de Fisher para tablas con frecuencias menores de 5. La comparación de variables cuantitativas entre grupos se realizó a través del método de la «t» de Student. Se consideró que existía significación estadistica cuando la probabilidad de error fue menor al 5%.

RESULTADOS

Nuestra muestra esta compuesta de 37 pacientes a los que se les determinó el DD dentro del estudio complementario tendente a esclarecer el diagnóstico de TEP. De ellos 23 eran hombres y 14 mujeres con una edad media de 62 años (32-84 años).

De los 37 pacientes incluidos en el estudio, 27 fueron diagnosticados de TEP. Se identificó algún factor predisponente en 23, siendo los más frecuentes: inmovilización en 11, cirugía en 3, insuficiencia cardíaca en 2, obesidad en 4 y ETE previa en 7.

En cuanto a la clínica, los síntomas clásicos se observaron en los siguientes porcentajes: disnea en 28 pacientes (75%), dolor torácico en 22 (59%), expectoración hernoptoica en 9 (24%) y otras manifestaciones clínicas inespecíficas en 14 pacientes (46%).

En las exploraciones complementarias, interesa destacar que la Rx de tórax fue considerada sin alteraciones significativas en casi la mitad de los casos de TEP, siendo los hallazgos patológicos encontrados los siguientes: infiltrado alveolar en 5 casos, derrame pleural en 8, atelectasia laminar en 2 e hipertensión pulmonar con oligoemia periférica en 4 pacientes.

La gasometría arterial se encontró alterada (hipoxemia con normo/hipocapnia) en prácticamente todos los casos, 26 del total de los 27 casos de TEP. El EKG fué considerado normal en siete casos (25%), en los restantes se objetivó alguna de las siguientes anormalidades: taquicardia sinusal en 19 y signos de sobrecarga derecha en 11. Los resultados de la GG de perfusión fueron los siguientes: normal en 5 casos (13.5%), alta probabilidad 17 (46%), baja en 10 (27%) e intermedia en 5 pacientes (13.5%). La existencia de TVP fue demostrada flebográficamente en 20 pacientes, en los que se constató defecto de llenado intraluminar dentro de una vena opacificada; esto supone un 74% de los enfermos con TEP.

Hemos de reseñar que en 17 pacientes diagnosticados de TEP mediante GG pulmonar de alta probabilidad, se demostró TVP en 12, asi como en 8 pacientes en que su GG no fué concluyente.

En nuestra población, la sospecha clínica fué alta, en 19 pacientes, media en 11 y baja en 7. La relación de esta sospecha clínica con el diagnóstico final de TEP y los niveles de D-D se expresa en la Figura 1.

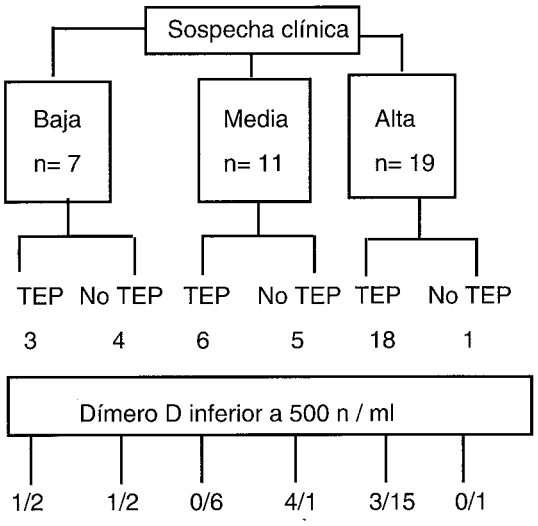

Figura 1. Relación entre sospecha clínica, diagnóstico de TEP y níveles plasmáticos de D-D

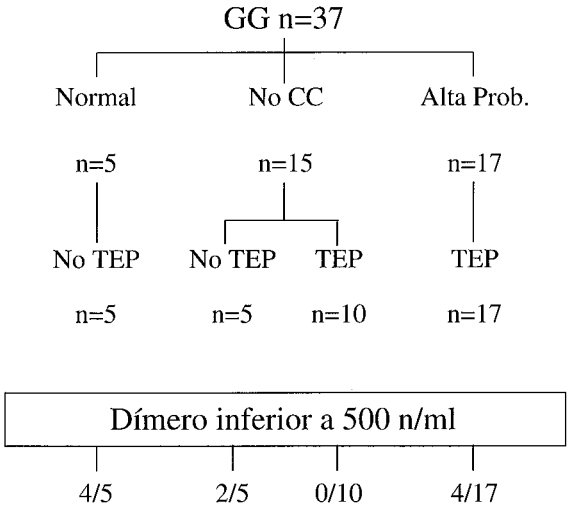

Figura 2. Relación de la GG pulmonar con la existencia o ausencia de TEP y número de pacientes con DD inferior a 500 n / ml.

No CC: Gammagrafía pulmonar no concluyente (intermedia o baja probabilidad)

En los 19 pacientes con alta sospecha clínica se diagnosticaron TEP en 18 ($p<0.001$), observando en ellos tres falsos negativos en el D-D.

Los niveles encontrados de D-D en relación con el diagnóstico de TEP y el resultado de la GG pulmonar se exponen en la Figura 2. De los 27 casos de TEP, en 24 se observaron niveles plamáticos elevados de D-D ($p<0.05$).

El D-D como test diagnóstico en el TEP presentó los siguientes resultados: Sensibilidad de 85%, especificidad de 60%, Valor predictivo positivo (VPP) de 85% y valor predictivo negativo (VPN) de 60%.

DISCUSIÓN.

El manejo del TEP plantea grandes dificultades, el diagnóstico clínico de certeza no existe Y por tanto nos movemos ante unos síntomas inespecíficos, la necesidad de un tratamiento rápido y precisamos rapidez en la confirmación del diagnóstico, ya que la terapéutica tiene complicaciones hemorrágicas que varían entre el 5-20%[6,7].

Parece claro que ante la alta sospecha clínica, la anticoagulación y posteriormente el estudio mediante GG de perfusión pulmonar o la búsqueda de los trombos en miembros inferiores sería lo adecuado. Sin embargo, existe un porcentaje de casos en que el paciente presenta una patología pulmonar aguda sin diagnóstico comprobado que hace necesario descartar el TEP.

El problema surge si nos encontramos en un medio hospitalario en que tales exploraciones no estan disponibles y nos vemos ante la disyuntiva de movilizar a un enfermo, inestable y sin diagnóstico, al Hospital de referencia, cuando la posibilidad de TEP puede ser escasa.

En este contexto la validez de una prueba rápida y fiable que ayude al manejo del enfermo seríadeseable a fin de limitar las pruebas diagnósticas y disminuir riesgos innecesarios para el enfermo. El nivel del D-D en plasma ha sido propuesto para este fin[2]. Los fragmentos del D-D se obtienen por la acción de la plasmina al degradar la fibrina estabilizada por el factor XIIIa. Hemos empleado una técnica semicuantitativa de aglutinación por látex; este método se ha contrastado en diversos estudios mediante determinación por ELISA, y aunque presenta menor sensibilidad y especificidad, tiene una aceptable correlación, añadiendo la ventaja de estar disponible en el laboratorio de urgencias[8-10]. En nuestra población, de los 37 casos estudiados se confirmó el diagnóstico de TEP en 27 (73%), porcentaje superior al observado en otros estudios, donde osciló entre el 20 y el 50%(4,11-13), lo que presupone que pueden haber quedado excluídos del estudio los pacientes que presentaban episodios de sospecha clínica de TEP de baja y media probabilidad, o bien, que en estos grupos no se estudió el DD, y por lo tanto no se incluyeron en el estudio.

La GG pulmonar fué de alta probabilidad en 17 casos, un 63% de todos los casos de TEP, un porcentaje mayor al 41% observado en el PIOPED. Esta diferencia no es achacable a la utilización en nuestro estudio de la GG de perfusión, ya que como han demostrado otros autores, tiene el mismo significado diagnóstico 14, sobre todo en los casos de baja o alta probabilidad de TEP. El valor diagnóstico de la GG pulmonar de alta probabilidad ha quedado ya establecido trás los estudios de Hull et al[13] y en el PIOPED[4]; la coincidencia mostrada con la arteriografía fué del 86 y 96%, respectivamente, de tal forma que cuando se observa una alta probabilidad en la GG, puede aceptarse el diagnóstico de TEP.

Los tests no invasivos, como la pletismografía de impedancia o los ultrasonidos se han mostrado seguros en el estudio de la TVP[11,15,16]. Sin embargo, a diferencia de la flebografía, no se dispone de ellos en todos los hospitales.

Como ha reflejado Moser[17] el TEP es tan sólo una complicación de la TVP. En estudios realizados sobre autopsias, en más del 90% de los casos los trombos proceden de los miembros inferiores[18]. Hemos encontrado TVP en 20 de los 27 casos de TEP (74%), porcentaje similar al observado por otros autores[12,19]. En nuestro medio realizamos flebografía de contraste ante toda sospecha de TVP, aún en ausencia de signos flogóticos en extremidades, hecho que sucede en el 30% de los pacientes con TEP[12].

La determinación del DD como prueba diagnóstica en nuestro estudio tiene una buena sensibilidad (85%), presentando igualmente un aceptable VPP, ello puede tener valor en aquellos casos que presentan una GG pulmonar no concluyente o en los que existe una alta sospecha clínica en la sala de urgencias, de tal forma que en ambos un D-D positivo aumenta la posibilidad de TEP. Sin embargo la baja especificidad y VPN del 60% no lo hacen recomendable para decartar un TEP. De los 27 pacientes con TEP, en cuatro de ellos el DD fué normal. Esto puede explicarse, en parte, por la presencia de trombos antigüos o bien porque los trombos sean de pequeño tamaño en los que es menos frecuente la liberación de DD, al menos en cantidad suficiente para ser detectado[20].

Un grupo de especial interés lo forman aquellos pacientes que debutan con baja sospecha clínica de TEP. En nuestro estudio se observaron siete casos, en ellos la determinación del D-D fué de escasa ayuda presentando dos falsos positivos y un falso negativo.

Lo más importante para el diagnóstico del TEP es su sospecha clínica. En nuestro estudio hubo buena correlación entre el grado de sospecha clínica y el diagnóstico de TEP, hecho ya demostrado en otros trabajos [4,13].

En nuestro estudio, un DD positivo apoya el diagnóstico de TEP, mientras que un resultado negativo no lo descarta, aunque lo hace más improbable. Es necesario hacer estudios prospectivos que valoren la utilidad real de la determinación del DD en el manejo del TEP.

La determinación de los niveles del DD no sustituye a ningún elemento de la triada clásica: sospecha clínica, estudio flebográfico y GG pulmonar en el manejo del TEP, aunque pueden suministrar información adicional de interés en determinadas situaciones clinicas.

BIBLIOGRAFIA

1 Dalen JE, Alpert JS. Natural history of pulmonary embolism. Prog Cardiovasc Dis 1975; 17:259-270.

2 Bounameaux H, Cirafici P, De Moerloose P, Schneider PA, Slosman D, Reber G, Unger PF. Measurement of D-dimer in plasma as diagnostic aid in suspected pulmonary embolism. Lancet 1991; 337:196200.

3 Grupo TEP de la SEPAR. Estrategia diagnóstica en la enfermedad tromboembó1ica venosa (ETV). Arch Bronconeumol 1993; 29:242-245.

4 The PIOPED Investigators. Value of ventilation/ perfusion scan in acute pulmonary embolism. JAMA 1990; 263:2753-2759.

5 Bounameaux H, Schneider PA, Slosman D, De Moerloose P, Reber G. Plasma D-dimer in suspected pulmonary embolism: a comparison with pulmonary angiography and perfusion-ventilation scintigraphy. Blod Coag Fibrinol 1990; 1:577-9.

6 Levine MN, Raskob G, Hirsh J. Hemorrhagic complications of long-term anticoagulant therapy. Chest 1989; 95:26S-36S.

7 Landefeld CS, Anderson PA, Goodnough LT, et al. The bleeding severity index: validation and comparison to other methods for classifying bleeding complications of medical therapy. J Clin Epidemiol 1989; 42:711-718.

8 Bounameaux H, Schneider PA, Reber G, de Moerloose P, Krahenbulil B. Measurement of plasma Ddimer for diagnosis of deep venous thrombosis. Am J Clin Pathol 1989; 91(l):82-85.

12 Hull RD, Hirsh J, Carter 0, et al. Pulmonary angiography, ventilation lung scanning, and venography for clinically suspected pulmonary embolism with abnormal perfusion lung scan. Ann Intern Med 1983; 98:891-899.

13 Hull RD, Hirsh J, Carter CJ, et al. Diagnostic value of ventilation/perfusion lung scanning in patients with suspected pulmonary embolism. Chest 1985; 88:819-828.

14 Stein PD, Terrin ML, Gottschalk A, Alavi A, Henry JW. Value of ventilation/perfusion scans versus perfusion scans alone in acute pulmonary embolism. Am J Cardiol 1992; 69:1239-1241.

15 Hull RD, Hirsh J, Carter CJ, Jay RM, Ockelford PA, Buller HR, et al. Diagnostic efficacy of impedance plethysmography for clinically suspected deep-vein thrombosis: a randomized trial. Ann Intern Med 1985; 102:21-28.

16 Huisman MV, Buller HR, ten Cate JW, Vreeken J. Serial impedance plethysmography for suspected deep venous thrombosis in outpatients: the Amsterdam general practitioner study. N Engl J Med 1986; 314:823-828.

17 Moser KM. Venous thromboembolism. Am Rev Respir Dis 1990; 141:235-249.

18 Sevitt S, Gallagher NG. Venous thrombosis and pulmonary embolism: a clinicopathologic study in injured and burned patients. Br J Surg 1961; 48.475-482.

19 Fernández Sanchez-Alarcos JM, Cabrera Navarro P, Maynar Moliner M, Alvarez-Sala JL. Papel de la flebograffa en el diagnóstico y tratamiento del tromboembolismo pulmonar. Arch Bronconcumol 1993; 29:206211.

20 Carter CJ, Doyle D, Dawson N, Fowler S, Devine DV. Investigations into the clinical utility of latex Ddimer in the diagnosis of deep venous thrombosis. Thromb Haemostas 1993; 69(1):84 1.

AGRADECIMIENTO:

A la ATS Maria J. Jurado Gámez por su ayuda en la recogida de datos.