A PROPOSITO DE UNA OBSERVACION DE NEUMOTORAX ESPONTANEO EN PACIENTE CON HISTIOCITOSIS X

J. Loscertales Abril*, R. Jiménez Merchán**, F. García Díaz***, J. Cuaresma Ferrete***, C. Arenas Linares***, A. Rico Alvarez***, J. Ayarra * * * * y F. Márquez Varela* * * * *.

* Catedrático. Jefe de Servicio. ** Residente. *** Médico Adjunto. **** Jefe de Sección. ***** Médico Adjunto del Servicio de Neumología.

RESUMEN

Se presenta un caso de neumotórax espontáneo en un paciente con histocitosis X de células de Langerhans o granulona eosinófilo pulmonar, que fue diagnosticado tras la aparición del neumotórax, y de forma definitiva con la biopsia pulmonar que se tomó en la toracotomía.

Se discute la naturaleza de esta afección, así como su relación con el neumotórax.

Palabras claves:

- Neumotórax espontáneo.
- Histiocitosis X.
- Gramuloma eosinófilo

SPONTONANEOUS PNEUMOTHORAX IN A PATIENT WITH HISTIOCYTOSIS X.

SUMMARY

A case of spontaneous pneumothorax due to histiocytosis X is presented. It was diagnosed by lung biopsy following thoracotomy for treatment of pneumothorax.

Characteristics of the relationship between pulmonary histiocytosis X and pneumothorax are discussed.

Keywords:

- Spontaneous pneumothorax.
- Histiocytosis X.

INTRODUCCION

El granuloma eosinófilo (GE) del pulmón (histiocitosis X pulmonar) se considera una variante de las histiocitosis no malignas. Junto con la enfermedad de Hand-Schüller-Christian (granuloma eosinófilo multifocal) y la forma infantil, más maligna clínicamente, la enfermedad de Letterer Siwe, constituyen la entidad histiocitosis X, incorporada a la literatura por Lichtenstein[(1)] en 1953, o histiocitosis de células de Langerhans, como ahora también se denomina[(2)].

El GE del pulmón se asocia muy ocasionalmente a lesiones extratorácicas. En aproximadamente un 15% de los casos se descubren lesiones óseas y algún caso presenta una diabetes insípida. Aunque la frecuencia de estas alteraciones aumenta durante la evolución del proceso, la progresión a la forma diseminada de la enferniedad es, sin embargo, rara[(3-4)].

Los síntomas más frecuentes en su inicio son tos aislada y/o disnea; el hallazgo radiológico de control en un paciente asintomático es, a veces también, una de las formas más frecuentes de presentación. El neumotórax, que se asocia clásicamente al GE, no es tan específico, encontrándose pocos casos en la literatura[(4)]. Es por lo que al

haber tenido la oportunidad de tratar en nuestro Servicio un neumotórax espontáneo debido a histiocitosis X, nos ha movido a comunicarlo.

CASO CLINICO

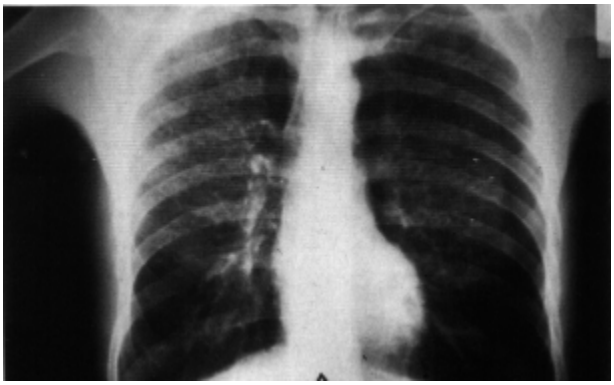

Fig.1 A : Radiografía PA de tórax en la que puede apreciarse el neumotorax izquierdo y el patrón de reticulopanalización fino en ambos campos pulmonares.

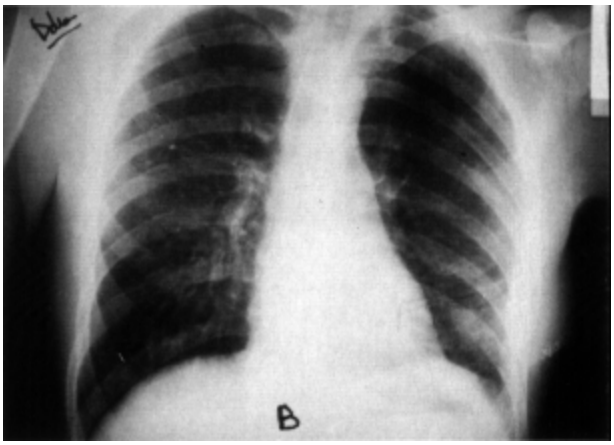

Fig.1 B : Radiografía al alta en la que se observan aún las grapas metálicas de piel y la resolución del neumotorax, persistiendo el patrón de reticulopanalización.

Paciente de 19 años, fumador de 20 cigarrillos/día desde los 17 años y trabajador en la construcción desde los 14 años. Desde hacía 6 meses refería fumar heroína 3-4 veces en semana, pero negó ser adicto a drogas por vía parenteral. Presentaba tos seca la mayoría de los días desde hacía aproximadamente un año. No había tenido hemoptisis, disnea, dolor torácico, escalofríos, fiebre ni pérdida de peso. El enfermo no había realizado ningún viaje durante el último año y tampoco existían antecedentes de contactos con enfermos afectos de procesos infecciosos. No refería tampoco artralgias, erupciones cutáneas, adenopatías, poliuria ni polidipsia.

En los 4-5 días previos a su ingreso presentó dolor en hemitórax izquierdo, cuyo comienzo no relacionó con esfuerzo y aumentaba con los movinúentos respiratorios, pero que no le había impedido realizar sus actividades normales. El día del ingreso aumentó el dolor y se añadió disnea al acelerar el paso.

En la exploración física sólo destacaba una disminución de las vibraciones vocales y del murmullo vesicular en hernitórax izquierdo. La radiografía de tórax (Fig. 1A) mostraba un patrón de retículo-panalización fino, bilateral y simétrico que afectaba fundamentalmente a campos superiores, acompañado de un neumotórax que ocupaba el 30% del hemitórax izquierdo. Hemograma, Bioquímica, VSG y sistemático de orina dentro de la normalidad. VIH mediante técnica ELISA negativo. Se colocó tubo de drenaje endopleural para conseguir la expansión pulmonar los días previos a la intervención quirúrgica. El día 19-11-90 fue intervenido en nuestro Servicio; la vía de abordaje fue la toracotomía lateral de Noirclerc en sexto espacio intercostal izquierdo. Una vez abierta cavidad se encontraron adherencias laxas que se seccionaron bajo electrocoagulación, junto con una zona distrófica de 3 cm de extensión con algunasbullas milimétricas en apex, que se extirparon con máquina de sutura automática TA-30 con grapas de 3,5 mm. Se tomó, además, una muestra del lóbulo inferior izquierdo, también con TA-30, para estudio histológico. Por toda la superficie pulmonar existían numerosos blebs, de menos de 1 cm. de diámetro. Posteriormente se realizó abrasión pleural con esponja de plástico y pincelación con yodo de las pleuras visceral y parietal.

El curso postoperatorio fue satisfactorio, siendo dado de alta a los 8 días de la intervención quirúrgica. En la figura 1B puede observarse la radiografía de tórax en la fecha de su alta hospitalaria.

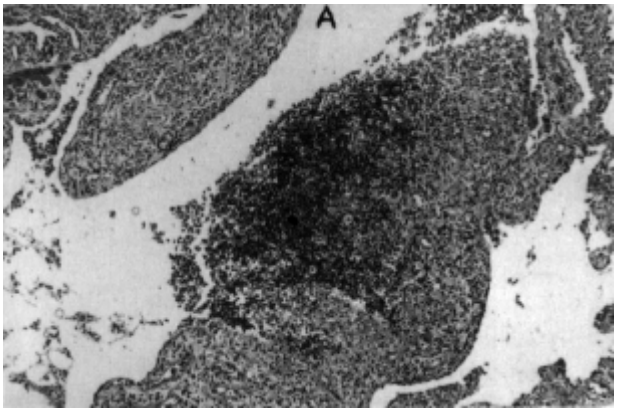

Fig.2 A : Micrografía (HE, 160X) en la que se ve un septo alveolar ensanchado por la presencia de un infiltrado linfocitario y eosinófilo.

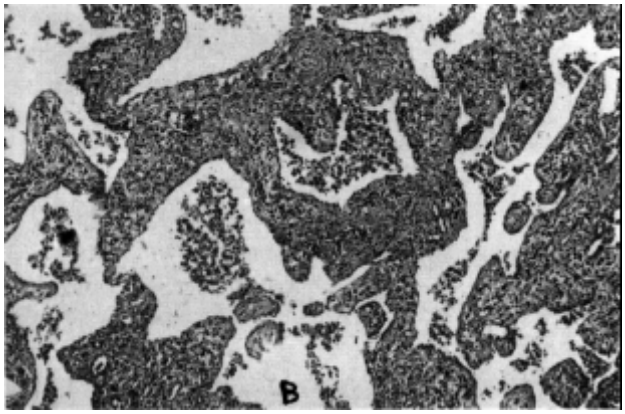

Fig.2 B : Micrografía (HE, 100X) en la que se advierte descamación celular hisiocitaria en el interior de los alveolos, que están tapizados por neumocitos tipo II hiperplásicos.

El estudio histológico puso de manifiesto una lesión intersticial local de distribución bronquiolocéntrica. Dichas lesiones estaban constituidas por elementos histiocitarios, de citoplasma amplio y bordes imprecisos, con núcleos hendidos, y mezclados con linfocitos, células plasmáticas y abundantes eosinófilos (Fig. 2A). Alrededor de estas lesiones se apreciaban en los espacios alveolares histiocitos de núcleo redondeado y citoplasma amplio con pigmento marróndorado (Fig. 2B). Asimismo, se advertían lesiones residuales peribronquiolares, todo lo cual apoyaba un diagnóstico compatible con histiocitosis de células de Langerhans.

DISCUSION

El granuloma eosinófilo es una manifestación de la histiocitosis X que aparece típicamente en pacientes jóvenes fumadores; aunque la mayoría de series muestran un predominio del sexo masculino[5-6-7], dos estudios recientes han constatado un predominio del sexo femenino[4,8] en USA.

La forma clínica de presentación más frecuente es la aparición de tos y disnea, seguida del hallazgo casual, poliuriapolidipsia, dolor torácico, neumotórax, hemoptisis, etc. En la radiografía de tórax el patrón típico es un infiltrado de panalización fino de predominio en campos superiores.

En el momento del diagnóstico, los pacientes suelen referir una sintomatología previa de duración muy variable (días o años), con un tiempo medio de evolución antes de establecerse el diagnóstico de 6 meses[4]. Este paciente llevaba un año con tos seca diaria, pero el diagnóstico no se estableció hasta que presentó el neumotórax. Clásicamente se ha considerado al neumotórax aparecido en pacientes jóvenes como sugestivo del diagnóstico de G.E. Sin embargo, de los 100 casos recopilados por Friedman et al[4], sólo 11 sufrieron esta complicación.

Hasta hace pocos años, la única forma de llegar al diagnóstico de la enfermedad requería la práctica de una biopsia. En la actualidad, a través del análisis del lavado broncoalvéolar se pueden poner de manifiesto la presencia de células de Langerhans, bien con microscópia electrónica mediante la demostración de los gránulos de Birbeck[9], o

bien por el estudio inmunohistoquímico, dada la reactividad de estas células frente al anticuerpo monoclonal OKT6[10--11].

En cuanto al tratamiento, no hay evidencia de que el curso de la enfermedad varíe significativamente con ninguno de los medicamentos utilizados. Habitualmente la terapéutica se basa en el empleo de corticoides, cuyo beneficio es motivo aún de controversias. Se barajan como factores de mal pronóstico el neumotórax de repetición, la fibrosis pulmonar avanzada y la aparición de esta afección en varones jovenes[3-4] .

Nosotros presentamos un nuevo caso de granuloma eosinófilo, con patrón radiológico típico y cuyo diagnóstico se estableció a partir de la aparición de un neumotórax.

BIBLIOGRAFÍA

1. Linchtenstein L. Histiocytosis X. integration of eosinophilic granuloma of bone, <<Letterer-Siwe disease>>, and <<Schüller-Christian disease>> as related manifestations of a single nosologic. Arch Pathol 1953; 56: 84-102.

2. Komp, AM. Langerhans cell histiocytosis. N Engl J Med 1987; 316: 747-748.

3. Basset F, Corrin B, Spencer H et al. Pulmonary histiocytosis X. Am Rev respir Dis 1978; 118: 811-820.

4. Friedman PJ, Liebow AA, Sokoloff J. Eosinophilic granuloma of lung: Clinical aspects of primary pulmonary histiocytosis in the adult. Medicine 1981; 60: 385-396.

5. Lewis JG. Eosinophilic granuloma and its variants with special reference to lung involvement. Q J Med 1964; 33: 337-369.

6. Smith MC, Cornach LJ, Van Ordstrand HJ et al. Primary pulmonary histiocytosis X. Chest 1974; 65: 176-180.

7. Orriols R, Bravo C, Bernardo L et al. Histiocitosis X con afección pulmonar. Estudio de 14 casos. Med Clin 1988; 91: 365-370.

8. Colby TV, Lombard C. Histiocytosis X in the lung. Hum Pathol 1983; 14: 847-856.

9. Gold J, L'Heureux P, Dehner LP. Ultrastructure in the differential diagnosis of pulmonary histiocytosis and pneumocystosis. Arch Pathol Lab Med 1977; 101: 243-247.

10. Murphy GF, Harrist TJ, Bhan AK, Mihm MC Jr. Distribution of cell surface antigens in histiocytosis X cells. Quantitative inmunoelectron microscopy using monclonal antibodies. Lab Invest 1983; 48: 90-97.

11. Ide F, lwaseT, Saito I, Umemura S, NakajimaT. Inmunohistochernical and ultraestructural analysis of the proliferating cells in histiocytosis X. Cancer 1984; 53: 917-921.