HIBERNOMA PLEURAL. A PROPOSITO DE UNA OBSERVACIÓN

J. Ayarra Jarne*, F. García Díaz**, R. Jiménez Merchán***, J. Cuaresma Ferrete**, C. Arenas Linares**, A. Rico Alvarez** y J. Loscertales Abril*.

* Jefe de Sección. ** Médico Adjunto. ***Residente. **** Catedrático. Jefe de Servicio.

RESUMEN

Se presenta un caso de Hibernoma (rara variedad del lipoma), que sólo pudo ser diagnosticado con certeza tras la intervención, pese a haber realizado punción biopsia del mismo.

Se comentan las dificultades diagnósticas, así como la rareza de estos tumores (este es el octavo publicado en la literatura mundial); se comenta también su buen pronóstico, sin recidivas en ninguno de los casos publicados.

Palabras claves:

- Tumor pleural.
- Hibernoma pleural.
- Lipoma pleural.

REPORT ON ONE CASE OF PLEURAL RIBERNOMA

SUMMARY

A case of pleural hibernoma (a rare variety of liporna) is presented. It was definitively diagnosed only after thoracotomy and resection, despite previous transthoracic needle biopsy. Problems regarding diagnosis and prognosis of this rare entity (this is the 8th published case to our knowledge) are commented.

Keywords:

- Pleural tumor.
- Pleural hibernoma.
- Pleural lipoma.

INTRODUCCION

El interés de los cirujanos porlos tumores ha aumentado notablemente en los últimos años, por varias razones:

- Haber comprobado la existencia de muchos de ellos benignos, que puden ser tratados quirúrgicamente con débiles o nulas, morbilidad y mortalidad.

- La posibilidad de actuar con una combinación terapéutica: cirugía de citorreducción + quimioterapia y/o radioterapia sobre los mesoteliomas malignos difusos, y exéresis radicales seguidas de quimioterapia y/o radioterapia, en aquellos otros localizados, con un porcentaje no despreciable de buenos resultados.

Entre los tumores benignos pleurales, los lipomas se encuentran entre los menos comunes; el hibernoma es una infrecuente variedad de lipoma descrita por Merkel[(1)] y denominada así por Cery[(2)], que suele ser pequeño, de color marrón oscuro, encapsulado y con una adiposidad diferente, siendo su hallazgo en localización pleural extraordinariamente raro.

El hecho de haber tenido la oportunidad de intervenir quirúrgicamente un caso, a cuyo diagnóstico sólo se llegó histológicamente tras la extirpación del mismo, es lo que nos ha movido a comunicarlo en esta publicación.

OBSERVACION

Paciente varón de 52 años de edad, fumador de 20 cigarrillos diarios, que presentaba desde un mes antes ligero dolor en hemitórax derecho irradiado a línea axilar media, a la altura de quinto o sexto espacio intercostal y hacia región esternal. No aquejaba ninguna otra sintomatología que se pudiese considerar de origen pleural o

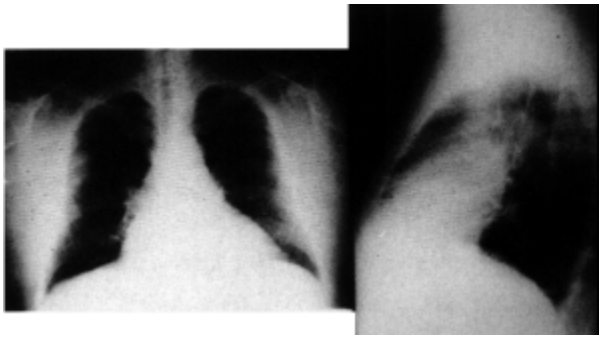

Fig.1: Radiografía PA y L de tórax en donde se aprecia la masa localizada en himitórax derecho, en situación posterior.

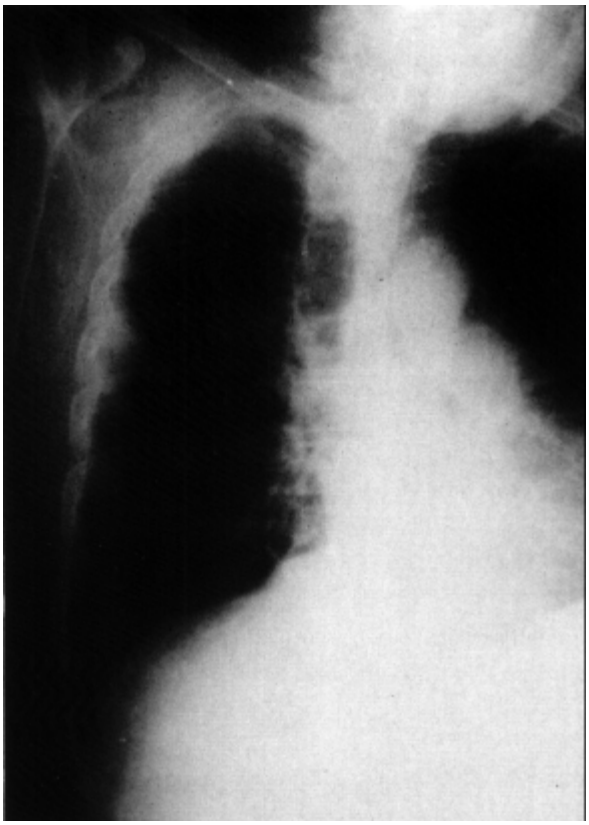

Fig.2:Masa en hemitórax derecho, adherida a pared, con características de ser de origen pleural.

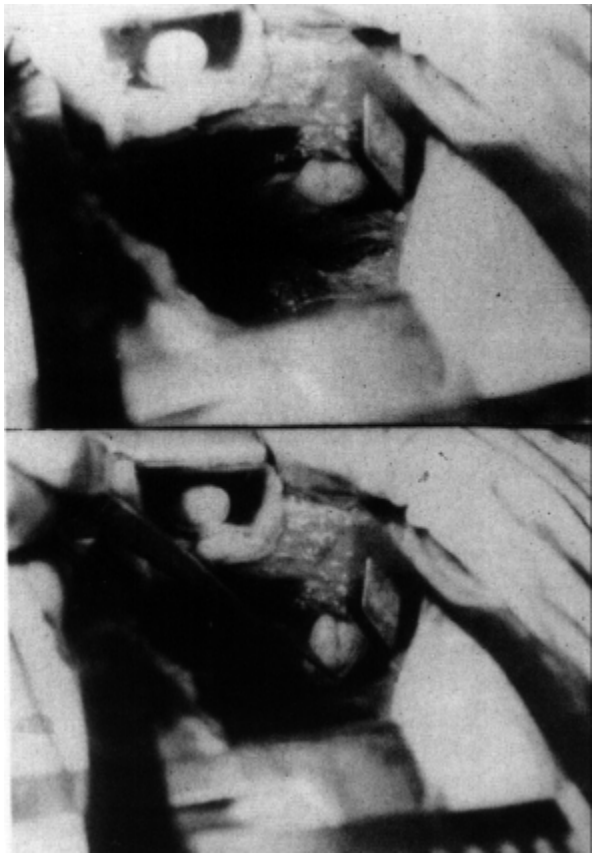

Fig.3: Fotografías operatorias en las que puede obervarse la tumoración, así como que al traccionarlas con la pinza, ésta es pediculada.

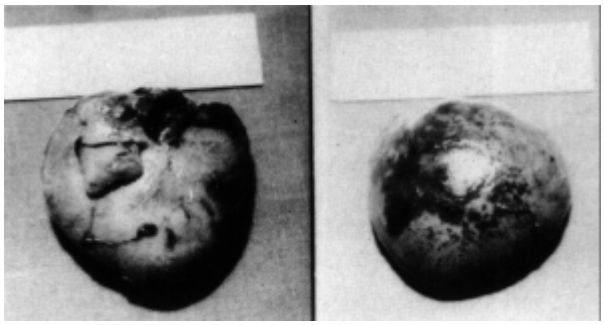

Fig.4: Fotografía de la pieza operatoria en la que se ven su redondez y encapsulamiento; en al foto de la izquierda puede apreciarse también la pastilla de pleura que se extirpo junto con el tumor.

pulmonar. A la auscultación no existia ningún signo llamativo, excepto una ligera disminución del murmullo vesicular en la zona donde señalaba el dolorimiento.

Dado que a este cuadro se unía una uricemia elevada, fue estudiado en el Servicio de Reumatología de nuestro Hospital, donde se le practicó una radiografía P.A. y L. de tórax (Fig. 1), en la que se visualizaba una masa bien delimitada de unos 5 cms. de diámetro en región media del hemitórax derecho, adherida a la pared y con características de ser de origen pleural (Fig. 2), reafirmándose dicha impresion en diversos cortes tornográficos. Se realizó una punción biopsia con aguja fina, siendo la muestra insuficiente. Aunque la imagen reunía características de benignidad, se decidió realizar una toracotomía para su extirpación, siendo el diagnóstico sindrómico de tumor pleural.

La intervención se realizó a través de toracotomía lateral de Noirclere, en sexto espacio intercostal derecho, encontrándose una tumoración pleural pediculada a la altura del cuarto espacio, por detrás de la línea axilar posterior (Fig. 3). Esta tumoración se extirpó,junto con una pastilla de pleura parietal, cerrando a continuación la toracotomía por planos, con dos drenajes aspirativos, uno anterosuperior y otro posteroinferior, que fueron retirados al quinto y séptimo día, respectivamente, siendo alta el paciente al octavo, tras un postoperatorio excelente.

La pieza operatoria (fig. 4) de 8 cms. de diámetro mayor, mostraba en una de sus caras la pastilla pleural extirpada. Era de consistencia firme y elástica, y tenía al corte una superficie lisa, de color amarillento, con algunas zonas parduzcas. El diagnóstico histopatológico definitivo fue el de hibernoma.

Seis años después de la intervención el paciente continúa bien, sin dolor ni ningún signo patológico en los estudios radiográficos practicados.

DISCUSION

El hibernoma fue descrito en 1905 por Merke[1] con el nombre de adenoma de glándula sebácea y, en 1914, Gery[2] introdujo el término de hibernoma, por tener este tumor un patrón adiposo muy semejante a la grasa marrón de los embriones y niños, así como a la grasa intercapular de cuello y axila de los roedores en hibernación[3].

En los embriones humanos se encuentra dicha grasa en la región interescapular, cuello, axilas, mediastino, bajo la pleuraparietal, en la grasa perirrenal y enregiones inguinales y partes periféricas de los miembros; así, de los aproximadamente cincuenta casos recogidos hasta la publicación de Morgan y cols. en 1966[4], 13 fueron interescapulares, 7 mediastíncios, 7 femorales, 3 cervicales, 3 de pared abdominal, 2 intrabdominales, 1 poplíteo, 1 intramamario y 6 sin especificar localización. Uno de los sitios donde se le halla con más frecuencia, dentro de su rareza, es el cuello, entre los bordes superiores de la escápula y la clavícula[5].

Se da con más frecuencia en varones que en hembras, preferentemente en adultos[5-8], y es menos común en adolescentes[9] y niños[10-11]; es siempre un tumor con características netas de benignidad, tanto clínica como histológicamente. Morgan y cols.[4] comunican que de 7 casos intratorácicos revisados 5 eran varones, de los que 4 eran de localización izquerda. La mayoría de los autores revisados[5,7-9] coinciden en que, cuando son intratorácicos, son más frecuentes en mediastino, siendo muy raros los de localización parietal subpleural, no habiendo encontrado en la literatura ninguno subpleural. pediculado, similar al que hemos tenido oportunidad de tratar.

Histológicamente son masas de grasa multiloculadas, ricas en lípidos y abundantes citocromos, a los que debe su coloración parda, con células ovales o poligonales que contienen granulos sudanófilos y núcleos esféricos, más o menos centrales. Las células están colocadas en un patrón celular definido con septos de tejido conectivo escaso, bien surtida de capilares sanguíneos. Existen con frecuencia áreas aisladas con células de grasa adulta que forman la grasa madura unilocular amarilla.

Se les considera originarios de tejido adiposo inmaduro, opinión mantenida por May y cols.[12] por evidencia ultraestructural. No obstante, hay teorías que hacen pensar que no tienen, histológicamente, nada que ver con la grasa de los animales en hibernación, pues en éstos dicha grasa marrón es inmutable y, en cambio, cuando la nutrición en niños es adecuada, el cambio a grasa amarilla es precoz, desapareciendo su diseminada grasa marrón[13].

Los hibernomas intratorácicos carecen de clínica propia y, si en alguna ocasión han producido algún síntoma, ha sido a consecuencia de compresión de estructuras vecinas.

Su diagnóstico suele ser resultado de un estudio radiológico torácico, hecho por alguna otra razón. Se presentan como una masa redondeada, compacta y dura, que no varía de forma con los movimientos respiratorios en radioscopia[14].

El diagnóstico diferencial se debe hacer con cualquier tumoración mediastínica o intratorácica de localización topográfica similar. Los subpleurales pueden confundirse con un neurofibroma intercostal, fibromas pleurales y mesoteliomas localizados. Liephar y Nadelman[15] comunicaron la secreción de catecolaminas (comprobada en el estudio ultraestructural de lapieza, porexistiren sus células gránulos secretorios), en un caso dehibemoma mediastínico, que fue, por ello, confundido clínicamente con un paraganglioma.

Kittle y cols.[5] no aconsejan la biopsia con aguja de puncion o corte en localizaciones periféricas por su dificultad diagnóstica, e indican que la única manera de llegar a un diagnóstico certero es la toracotomía exploradora con extirpación y estudio histológico de la pieza. Sin embargo, nosotros la creemos en general deutilidad para tumoraciones de localización periférica (pleural o extrapleural), aunque sea díficil llegar a obtener una muestra válida, como ocurrió en nuestro caso.

En más de una observacion se pensó que pudiera tratarse de un mesotelioma localizado o fibroma pleural, sin caracteres de malignidad clínicos o radiológicos. El aspecto del tumor en la toracotomía, perfectamente encapsulado y pediculado, así como el corte de la pieza, interpretado macroscopicamente como fibroliporna, tampoco incitaba en nuestro caso a pensar en tumor maligno. La localización intrapleural y en forma de tumoración pediculada es extraordinariamente infrecuente, habiéndose publicado, según la revisión realizada por Chaewo y Harvey en 1990[4] , sólo ocho casos anteriormente, por lo que esto sería el noveno de la literatura mundial.

BIBLIOGRAFIA

1. Merkel H. Uber ein Pseudolipom der Mamma. Beitrag. Path Anat Allg Path 1906; 39: 152-157.
2. Gery F. Tumeur du creux de L'aiselle. Bull et Mem Soc Anat Parfs 1919; 89: 110-112.
3. Anderson JR. Patología. Barcelona Espaxs P 1977; 347-349.
4. Morgan AD, Jepson EM, Billimoria JD. Intrathoracic hibernoma. Thorax 1966; 21: 186-190.
5. Kittle CF, Boley JO, Schafer PW. Resection of an intrathoracic hibernoma. J Thorac Surg 1950; 19: 830-835.
6. Jennings RC, Behr G. Hibernoma (granular cell lipoma). J Clin Path 1955; 8: 310-315.
7. Sieber WK, Heller FL. Hibernoma. Unusual location in politecal space. Am J Clin Path 1952; 22: 977-982.
8. Sutherland TC, Callahan WP, Campbell GL. Hibernoma. A tumor of brown fat. Cancer 1952; 5: 364-368.
9. Brines OA, Johnson ME Hibemoma a special fatty tumor. Am J Path 1919; 25: 467-470.
10. Inglus K. He so called interescapular gland and tumours arising there. J Anat. Phisiol 1927; 61: 452-456.
11. Kauffman SL, Slout AP. Lipoblastic tumours of children. Cancer 1959; 12: 912-916.
12. May CL, D'esopo ND, Yesner R. Intrathoracic hibernoma. Am Rev Respir dis 1960; 82: 555-560.
13. David JB, Ashley. Evans histological apparances of tumours. New York Churchill, Livingston. 1978; pág. 57-58.

14. Chaewoo A, Harvey C. Mediastinal hibernoma. A rare tumor. Arm Thorac Surg 1990; 50: 828-830.

15. Liphar CT, Nadelman E.I. Hibernoma maskerading as a pheocro mocytoma. Radiology 1970; 95: 659-710.