MICETOMA PULMONAR EN EL CURSO DE UNA ESPONDILITIS ANQUILOPOYETICA

F. Canseco, R. Alvarez-Sala, F. Del Campo*, JE Masa* y F. Sánchez-Toril*.
Servicio de Neumología. Hospital Universitario Alcalá de Henares. Servicio de Neumología*. Hospital Virgen del Valle. Toledo.

RESUMEN

Presentamos un caso de micetoma pulmonar en el curso de una espondilitis anquilopoyética. El interés del caso reside en la infrecuente asociación de estas dos entidades.

Palabras clave:

- Espondilitis anquilopoyética.
- Micetoma pulmonar.
- Aspergillus fumigatus.

PULMONARY MYCETOMA DURING COURSE OF ANKYLOSING SPONDILYTIS.

SUMMARY

A case of pulmonary mycetoma developped during the course of an ankylosing spondilytis is presented. The rarity of this association is stressed.

Keywords:

- Ankylosing spondilytis.
- Pulmonary mycetoma.
- Aspergillus fumigatus.

INTRODUCCION

La espondilitis anquilopoyética (EA) es una enfermedad inflamatoria crónica y progresiva, que generalmente afecta a la columna vertebral, las articulaciones sacroilíacas y, menos frecuentemente, al esqueleto axial[(1)]. Su incidencia es mayor en los hombres que en las mujeres y la mayoría de los pacientes son HI-A-1327 positivo. La afectación pulmonar ocurre, según las distintas series, entre 1-30% de los casos[(2)].

En la EA la aparición de micetomas es rara y cuando sucede suele ser el Aspergillus fumigatus el hongo responsable[(3)]. Presentamos un caso de micetoma pulmonar asociado a una EA.

CASO CLÍNICO

Varón de 57 años de edad, agricultor, que ingresó en nuestro hospital por hemoptisis. Era fumador habitual de 20 cigarrillos al día, sin cumplir criterios de bronquitis crónica. Presentaba desde hacia siete años disnea progresiva, que últimamente se hizo de pequeños esfuerzos. Había sido tratado de tuberculosis pulmonar un año y medio antes de su ingreso, pese a que todos los estudios bacteriológicos del esputo habían sido persistentemente negativos.

Cinco días antes acudir a nuestro Centro comenzó con tos y hemoptisis de 50 a 100 ml al día, durante tres días consecutivos y sin fiebre.

FIGURA 1

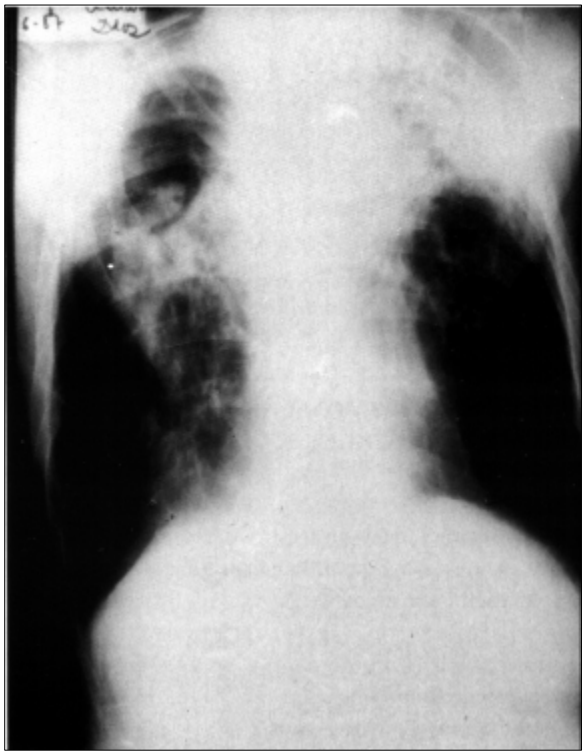

Rx PA de tórax: Patrón fibrobulloso en ambos lóbulos superiores, con pérdida de volumen y engrosamiento pleural izquierdo. Cavidad en lóbulo superior derecho con contenido sólido en su interior.

FIGURA 2

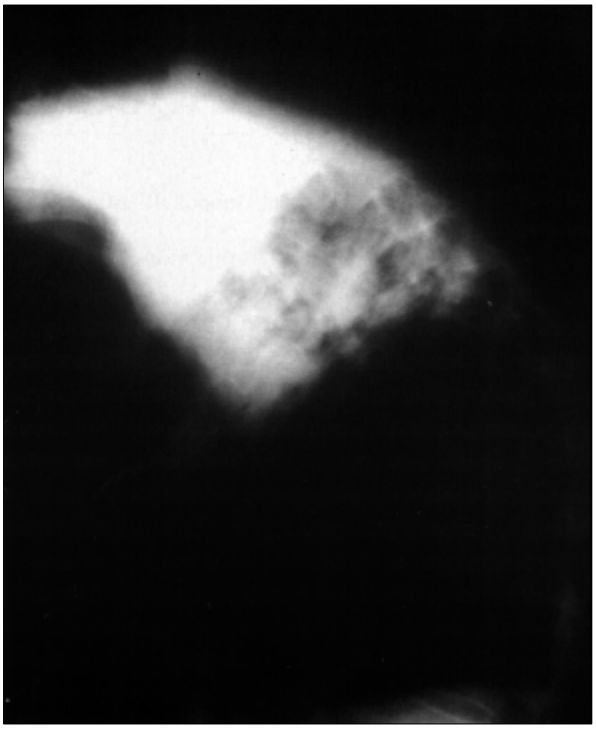

Rx de tóraz en decúbito lateral derecho: desplazamiento del contenido sólido observado en la cavidad del lóbulo superior derecho.

Presentaba una importante cifosis dorsal, así como una marcada limitación en la movilidad del esqueleto axial. El enfermo padecía una sacroileitis bilateral y cumplía todos los criterios clínicos de EA. Se auscultaba un soplo anfórico en los dos tercios superiores de ambos hemitórax. Los datos analíticos convencionales fueron normales. El Mantoux fue reiteradamente negativo. En la radiografía posteroanterior de tórax (Fig. 1) se observaba pérdida de volumen de ambos lóbulos superiores con un importante engrosamiento pleural izquierdo. Existía una cavidad en el lóbulo superior derecho con contenido sólido en su interior que se movilizaba en la radiografía en decúbito lateral (Fig. 2). Las tomografías pulmonares confirmaron los datos de la radiografía simple de tórax, sugerentes de la existencia de un micetoma.

Las citologías y baciloscopias seriadas del esputo resultaron negativas, así como el cultivo en el medio de Löwenstein. Se practicó una fibrobroncoscopia que fue normal. El estudio del aspirado bronquial para células malignas, bacilos tuberculosos y diferentes cultivos fue negativo, salvo el cultivo en el medio de Saboureaud que fue positivo. La gasometría arterial basal mostró los siguientes resultados: por pO_2 70 mmHg, pCO_2 42 mmHg, pH 7,42. Los hallazgos de la exploración funcional respiratoria fueron los siguientes: FVC 1,31 (45% del valor teórico), FEV_1 0,81(60% del valor teórico) FEV_1/FV 61 %. El antígeno HLA-B27 fue positivo. Las precipitinas séricas para el Aspergillus fumigatus fueron muy positivas (inmunodifusión, cuatro bandas).

DISCUSION

Los micetomas pulmonares pueden deberse a distintas especies de hongos, como el Aspergillus niger, Aspergillus flavus, Aspergillus fumigatus, etc. Este último es con mucho el más frecuente[4]. Estas bolas de hongos asientan en espacios preformados, resultantes de procesos infecciosos o cicatrizales. La incidencia de los micetomas en la población general es de 0,01 %, siendo más alta en los enfermos con tuberculosis pulmonar (6-17%)[5-6] . También pueden aparecer en pacientes neutropénicos con pulmones normales[7]. El diagnóstico se fundamenta, además de en la radiología típica, en títulos altos de las precipitinas séricas frente al Aspergillus y/o en el cultivo en el medio de Saboureaud de las secreciones pulmonares[9].

Las manifestaciones radiológicas en la EA pueden ser neumotórax, insuflación pulmonar, derrame pleural, etc .[2,5]. Sin embargo, la fibrosis pulmonar con formación de cavidades en los lóbulos superiores es la alteración más frecuentes. Estos cambios pueden remedar a los de la tuberculosis pulmonar[1]. Los hallazgos radiológicos iniciales muestran una hiperinsuflación generalizada, con infiltrados de aspecto de nódulo pequeño y sombras lineales. Más tarde, se produce una pérdida de volumen con fibrosis pulmonar. Finalmente, el parénquima se retrae y se forman cavidades y bullas[1,8]. En el interior de las cavidades pulmonares se ha señalado la presencia de micetomas[1,5].

La fibrosis pulmonar de los lóbulos superiores propia de la EA se ha intentado explicar por la cifosis y la rigidez de la columna vertebral, por la afectación costovertebral que conlleva una restricción pulmonar importante, así como por las infecciones respiratorias de repetición[1,5]. Nuestro caso es un ejemplo de afectación pleuropulmonar por EA con cavidades en cuyo seno se desarrolló una aspergiloma.

BIBLIOGRAFÍA

1. Kattan KR, Marsch JT. Some extraarticular manifestations of arthritis and complications of therapy. A pictoral assay. Radiol Clin N Am 1988; 26: 1277-1293.

2. Franco A, Caballero P, Reyes R, Terriza D, Robledo AG. Afectación pleuropulmonar en la espondilitis anquilopoyética. An Med Intern 1985; 2: 23-26.

3. Doyle L. An early report of growth of an aspergillus species on the wall of a lung cavity. Thorax 1989; 4: 66-67.

4. Vizcaya Sánchez M, Vidal Pla R, López San Martín JL, Miret Cuadras P, Valero Saiz J. Métodos diagnósticos y control evolutivo de 54 aspergilomas pulmonares. Rev Clin Esp 1988; 183: 393-3696.

5. Fraser RG, Paré JAP. Diagnóstico de las enfermedades del tórax. 2 ed, esp. Ed: Salvat. Barcelona 1981; 2: 711-944.

6. Plaza S, Vázquez E, García T, Arazola JP, Alvarez-Sala JL, Espinós D. Aspergilomas pulmonares. A propósito de dos nuevos casos. An Med Intern 1987; 4: 240-242.

7. Kibbler CC, Milkins SR, Bhamra A, Spiter MA, Moone P, Printice HG. Apparent pulmonary mycetoma following invasive aspergillosis in neutropenic patients. Thorax 1988; 43: 108-112.

8. Parkin A, Phil D, Robison PJ, Hickling. Regional lung ventilation in ankylosing spondylitis. Br J Radiol 1982; 55: 833-836.

9. Rafferty P, Biggs B-A, Crompton G, Grant IWB. What happens to patients with pulmonary aspergilloma? Analysis of 23 cases. Thorax 1983; 38: 579-583.