MUJER DE 57 AÑOS, FUMADORA ACTIVA, CON ASTENIA Y PÉRDIDA DE PESO

M. Sánchez Bommatty, M. Sánchez Benítez, A. Hidalgo Molina, L. Coromoto Márquez Lagos.

UGC Neumología y Alergia. Hospital Universitario Puerta del Mar, Cádiz.

Tercer caso clínico premiado en el Congreso 2014

Resumen

Las enfermedades linfoproliferativas pulmonares se caracterizan por la proliferación de células linfoides o infiltración de éstas en el parénquima pulmonar. Estos trastornos son raramente observados como lesiones primarias en el pulmón, lo que representa sólo el 0,3% de todas las neoplasias pulmonares primarias. Los linfomas de bajo grado son más frecuentes y de mejor pronóstico, siendo los de alto grado de baja prevalencia y de muy mal pronóstico. El caso presentado a continuación es el de una mujer fumadora, con clínica de astenia y pérdida de peso, con estudio radiológico compatible con neoplasia pulmonar primaria. Tras estudio mediante fibrobroncoscopia, donde se visualizaba lesión endobronquial pero no se confirmaba el diagnóstico, la biopsia pulmonar abierta llegó al diagnóstico definitivo de linfoma B de células grandes con fenotipo activado.

Palabras clave: linfoma, pulmón, masa cavitada.

57-YEAR OLD WOMAN, ACTIVE SMOKER WITH ASTHENIA AND WEIGHT LOSS

Abstract

Pulmonary lymphoproliferative diseases are characterized by the proliferation of lymphoid cells or the infiltration of these into the pulmonary parenchyma. These disorders are rarely observed as primary lesions in the lung, which represents only 0.3% of all primary pulmonary neoplasias. Low-grade lymphomas are more frequent and offer better prognosis, with high-grade having low prevalence and very poor prognosis. The case presented herein is that of a woman, smoker, with clinical asthenia and weight loss, with a radiological study compatible with primary pulmonary neoplasia. After studying the patient by means of bronchofiberscopy which showed the endobronchial lesions, but that failed to confirm the diagnosis, an open lung biopsy was performed with the final diagnosis of large-cell B lymphoma with activated phenotype.

Key words: lymphoma; lung; cavitated mass

INTRODUCCIÓN

Las enfermedades linfoproliferativas afectan al pulmón en raras ocasiones. Pueden ser de tipo benigno o maligno en forma de linfoma pulmonar primario o de afectación pulmonar secundaria, tanto del linfoma Hodgkin como del no Hodgkin. El linfoma pulmonar primario se caracteriza por una proliferación clonal linfoide que afecta a uno o ambos pulmones, parénquima y / o bronquios, en pacientes sin afectación extrapulmonar detectable en el momento del diagnóstico o durante los siguientes tres meses, siendo esto necesario para establecer el diagnóstico, criterios establecidos por Saltzstein.

La clínica puede variar desde asintomático hasta grandes síntomas, como el síndrome de vena cava superior en los de alto grado. Para llegar al diagnóstico, van a ser necesarias pruebas de imagen, como la tomografía computarizada y en ocasiones será necesaria la tomografía por emisión de positrones (PET). Entre los distintos procedimientos diagnósticos se encontrarían la broncoscopia, la ultrasonografía endobronquial o fluoroscopia, siendo hasta en el 64% de los casos necesaria la realización de biopsia pulmonar para llegar al diagnóstico definitivo. Todo diagnóstico de un proceso linfoproliferativo debe incluir estudio de inmunofenotipo mediante inmunhistoquímica o citometría de flujo, completándose el estudio con serología para virus y biopsia de médula ósea.

DESCRIPCIÓN DEL CASO CLÍNICO

Anamnesis: paciente mujer, de 59 años, ingresa en Neumología procedente de Urgencias por síndrome constitucional. Sin antecedentes familiares destacables. No presenta alergias medicamentosas conocidas.

De profesión, ama de casa. No animales domésticos

Recibido: 30 de diciembre de 2013. Aceptado: 20 de septiembre de 2014.

Mercedes Sánchez Bommatty
merchedit@hotmail.com

en casa y nunca contacto previo con amianto. Fumadora de 20 cigarrillos al día desde los 14 años, con un índice de consumo acumulado de tabaco (ICAT) de 45 paq/año y leve consumo de etanol.

Entre sus antecedentes destaca diabetes mellitus, tipo 2, en tratamiento con antidiabéticos orales y dislipemia, que trata con estatinas. Hipotirodismo, realizando tratamiento hormonal sustitutivo.
Intervenida hace unos cinco años de extirpación de quiste sebáceo en espalda.

Tratamiento habitual: levotiroxina 100mcg/24h, ácido acetil salicílico 300mg/24h, simvastatina 20mg/24h, metformina/linagliptina 1 comp/12h.

Presenta desde hace unos seis meses clínica de astenia, anorexia y pérdida de peso de unos 7 Kg. No refiere disnea, aunque si tos seca. Nunca hemoptisis ni molestias torácicas. No ha presentado fiebre ni sensación distérmica. Niega otra sintomatología añadida.

Exploración física: al ingreso, buen estado general, normotensa y estable hemodinámicamente. Hidratada y bien perfundida. Se encontraba eupneica en reposo, con saturación periférica de oxígeno basal del 98% y temperatura de 36,7ºC. No ingurgitación yugular a 45º. No adenopatías cervicales, supraclaviculares ni axilares.

La auscultación cardíaca mostraba tonos rítmicos, sin soplos y la respiratoria, conservación del murmullo vesicular sin ruidos añadidos. El abdomen era blando, depresible, sin dolor a la palpación superficial ni profunda, sin presencia de masas ni megalias. Destacaba en región dorsal formación nodular de unos 3cm en espalda, duro, elástico y no doloroso. Extremidades: no edemas con pulsos pedios conservados y simétricos, sin signos de trombosis venosa profunda.

Pruebas complementarias: En las pruebas analíticas, el hemograma presenta hemoglobina de 10,3g/dl y 17.350 leucocitos, con neutrofilia de 15.280. La bioquímica con glucosa de 257mg/dL, urea 43mg/dl, creatinina 0,7mg/dl, enzimas hepáticas e iones plasmáticos con valores dentro de la normalidad, así como los marcadores tumorales. Anticuerpos antinucleares y ANCA normales. El proteinograma era informado con trazado compatible con síndrome inflamatorio crónico de marcada actividad, destacando una beta -2- microglobulina de 3000 microgramos/dl.

En el electrocardiograma realizado a la llegada a Urgencias, se evidenciaba taquicardia sinusal a 112 latidos por minuto, con eje normal y sin alteraciones de la repolarización. En la radiografía de tórax se apreciaba aumento de densidad en lóbulo superior derecho (LSD), con atelectasia de la misma, con imagen de masa cavitada en campo superior izquierdo (figura 1). Ante la sospecha de neoplasia pulmonar, se realizó tomografía axial computarizada (TAC) torácica y abdominal superior, donde se observaba una masa pulmonar con ejes axiales aproximados de 6 x 7 cm, que se extiende del vértice pulmonar a la región hiliar derecha y que oblitera el bronquio lobar del LSD, extendiéndose a menos de 2 cm la carina, provocando la atelectasia completa del mismo. Dicha masa se encuentra en amplio contacto con la pared torácica y contacta con la vena cava superior, rodea a la arteria interlobaris y afila a la arteria del LSD (figura 2).

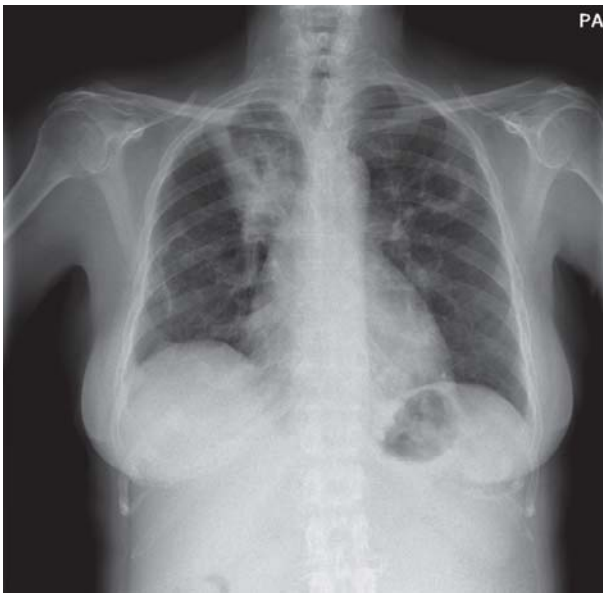

Figura 1: Aumento de densidad en lóbulo superior derecho (LSD) con atelectasia de la misma, con imagen de masa cavitada en campo superior izquierdo.

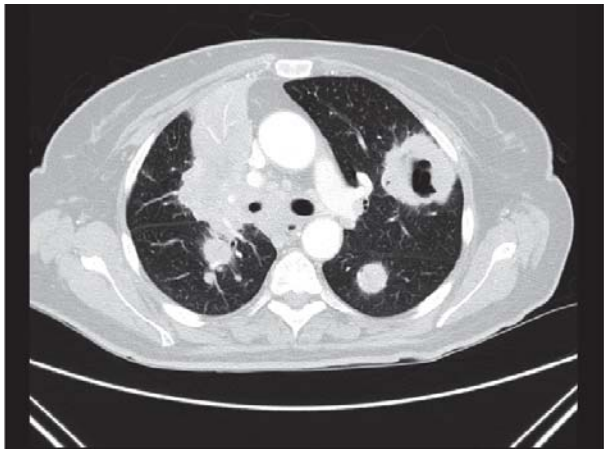

Figura 2: Masa pulmonar que se extiende del vértice pulmonar a la región hiliar derecha y que oblitera el bronquio lobar del LSD, provocando la atelectasia completa del mismo. Contacto con estructuras vasculares. En hemitórax izquierdo se observa nódulo cavitado en LSI y nódulo en LII.

En el resto del pulmón derecho, en lóbulo medio (LM) y lóbulo inferior derecho (LID), se observan 5 nódulos, el mayor de ellos de 9 mm en el segmento medial del LID. Engrosamiento intersticial en LM.
En el pulmón izquierdo, se observa un nódulo cavitado en LSI de 36 mm y otros tres en LII, de 34, 33 y 12 mm. Se objetivaban adenopatías mediastínicas, paratraqueal derechas de 12 mm, subcarinal de 15 mm y prevasculares derechas y paratraqueales izquierdas bajas, así como en ventana aortopulmonar, menores al centímetro. Adenopatías hiliares izquierdas de aproximadamente 1 cm de diámetro. Se apreciaba derrame pericárdico moderado. Las estructuras óseas y el abdomen superior eran normales. Por tanto, el patrón radiológico era compatible con neoplasia pulmonar en LSD, estadio IV (T4N2M1).

Tras las pruebas de imagen, se realiza fibrobroncoscopia, siendo normal el árbol bronquial izquierdo. En el árbol bronquial derecho se evidenciaba estenosis completa del lobar superior derecho con tumoración, con superficie necrótica y sangrante al roce, con implantes tumorales a menos de 2 cm de carina traqueal, realizándose cepillado y múltiples biopsias. El bronquio intermediario, LM y LID eran normales. Igualmente, se realizó punción aspiración con aguja fina (PAAF) de nódulo subcutáneo en espalda, siendo compatible con quiste epidermoide.

Las muestras obtenidas durante la fibrobroncoscopia (FB) fueron negativas para malignidad, informadas como material necrótico. Posteriormente, se realizaron dos nuevas exploraciones, en la que se apreciaban, como en la primera FB, signos directos y se tomaron nuevas muestras mediante biopsia transbronquial y PAAF intralesional, nuevamente negativas para malignidad.

Se recurrió a la realización de PAAF de adenopatías mediastínicas mediante ecoendoscopia digestiva, en el que se apreciaban, además de la masa hiliar derecha de aspecto sólido, voluminosas adenopatías subcarinales con áreas de diferente ecogenicidad. Se realizaron PAAF, tanto de la lesión pulmonar como de las adenopatías. Uno de los bloques celulares apenas presentaban células, pero en otro bloque celular se apreciaban ocasionales células, probablemente tumorales, que expresan ALC, por lo que podría tratarse de linfoma, pero el material es insuficiente para obtener con precisión el diagnóstico.

Un nuevo estudio de TAC de tórax constataba progresión clara de la enfermedad, con aumento del tamaño de las lesiones, tanto de la masa del LSD con mayor pérdida de volumen, así como del resto de lesiones nodulares. Además, destacaba la aparición de nuevas lesiones en ambos pulmones.

Ante la no filiación de las lesiones, se procedió a la realización de biopsia pulmonar mediante videotoracoscopia, apreciándose LSD de aspecto congestivo y tumoral, mostrando el resto de los lóbulos afectos, nódulos subpleurales e intraparenquimatosos a la palpación, sugestivos de malignidad. Tras valoración por anatomía patológica de la pieza quirúrgica, las secciones de parénquima pulmonar mostraban una proliferación de células linfoides de fenotipo B, que expresan CD20, con alto índice de proliferación tumoral, Ki 67 positivo en el 80% de células tumorales. Son negativas para bcl-6 y CD 10.

Diagnóstico: linfoma B de células grandes compatible con fenotipo activado.

Tratamiento: durante el ingreso no se trató a la paciente, debido a la falta de síntomas. Continuaba con astenia y destacaban glucemias capilares alteradas, que se controlaron con insulinoterapia. Desde el punto de vista neumológico, no precisó tratamiento alguno. Una vez diagnosticada, la paciente ha iniciado tratamiento con quimioterapia por parte de la Unidad de Hematología.

Evolución: la paciente ingresó a cargo de Neumología para estudio de los hallazgos de la radiografía de tórax inicial. En el transcurso de la realización de las pruebas seguía refiriendo astenia, sin tos, disnea ni otra sintomatología asociada. Posteriormente, fue dada de alta, acudiendo de forma ambulatoria a la recogida de resultados e ingresando de forma programada para realización de ecoendoscopia digestiva y biopsia pulmonar. En una de las revisiones refería cefaleas de unos días de evolución, con sensación de mareos, por lo que ante la sospecha de neoplasia pulmonar primaria, estadio IV, realizamos TAC craneal, en el que no se apreciaban lesiones ocupantes de espacios, descartando enfermedad metastásica a dicho nivel.

Una vez diagnosticada de linfoma B de células grandes, la paciente ha sido valorada por Hematología, completando estudio con serología de virus, siendo negativo para el virus de inmunodeficiencia humana, hepatitis e infección por citomegalovirus. Fueron positivos los marcadores serológicos para infección por virus Epstein Barr, compatible con infección pasada. Igualmente, se realizó biopsia de médula ósea, en la que no se evidencia infiltración neoplásica.

Tras finalización del estudio, ha recibido tratamiento por parte de Hematología. En el control radiológico posterior, alrededor de unos dos meses, se continúan apreciando las lesiones pulmonares en am-

bos hemitórax, sin evidenciarse reducción del tamaño de las mismas. Actualmente, continúa en seguimiento por dicha unidad.

DISCUSIÓN

Las enfermedades linfoproliferativas pulmonares se caracterizan por la proliferación de células linfoides o infiltración de éstas en el parénquima pulmonar. La proliferación puede ser benigna, presentándose como hiperplasia nodular focal, bronquiolitis folicular o neumonía intersticial linfoide. Y entre las formas malignas, pueden clasificarse en linfoma maligno pulmonar primario, linfoma del paciente inmunodeprimido o afectación pulmonar secundaria por diseminación hematógena o contigüidad desde el hilio o el mediastino en paciente con linfoma Hodgkin o linfoma no Hodgkin[1].

Estos trastornos linfoproliferativos son raramente observados como lesiones primarias en el pulmón, lo que representa sólo el 0,3% de todas las neoplasias pulmonares primarias, el 1% de todos los casos de linfoma no Hodgkin y el 3 - 4% de todas las manifestaciones extranodales de linfoma no Hodgkin[2].

Como hemos mencionado anteriormente, su incidencia es muy baja y para el diagnóstico de linfoma pulmonar primario es necesario cumplir los criterios establecidos por Saltzstein[3]: afectación pulmonar uni - o bilateral, con o sin adenopatías mediastínicas o hiliares y sin evidencia de enfermedad extratorácica en los 3 meses siguientes del diagnóstico.

En la clasificación de la OMS de 2008[4], los linfomas pulmonares primarios se dividen en linfoma no hodgkiniano primario de pulmón de células B y granulomatosis linfomatoidea. Dentro del primer grupo, se establecería una subdivisión en linfoma pulmonar primario de células B de bajo grado (58 - 87% de todos los casos de linfoma pulmonar primario), que en un 90% de las ocasiones es linfoma de tejido linfoide asociado a la mucosa (MALT/BALT), linfoma primario pulmonar de células B de alto grado (11 - 19% de todos los casos de linfoma pulmonar primario), plasmocitoma pulmonar primario y linfoma pulmonar intravascular.

En cuanto al linfoma pulmonar primario de alto grado de células B, es posible que se haya subestimado su incidencia, pues se extiende rápidamente al mediastino y a localizaciones extratorácicas. Se ha visto que en un 50% de los casos puede coexistir con el linfoma de células B tipo MALT. Lo que se ha comprobado de manera concluyente es que con frecuencia se presentan en pacientes inmunodeprimidos o con enfermedad del tejido conectivo. La edad de inicio es aproximadamente a los 60 años, excluidos los pacientes con infección por el VIH[5].

Los pacientes con linfoma de bajo grado, a menudo permanecen asintomáticos, siendo los síntomas, cuando aparecen, inespecíficos. Los linfomas de alto grado son más sintomáticos, de esta forma, la tos, la disnea, la hemoptisis y el dolor torácico son frecuentemente descritos, siendo más comunes que los síntomas constitucionales, como la pérdida de peso, fiebre o sudores nocturnos[5]. En ocasiones, se presenta como síndrome de vena cava superior. Por lo general, muestra una rápida progresión y la supervivencia a corto plazo es baja, presentado en ocasiones remisiones transitorias. Debido a la variedad de la sintomatología, el diagnóstico es a menudo difícil. El muy mal pronóstico de estos pacientes se debe, fundamentalmente, a retrasos en el diagnóstico y el inicio del tratamiento, debido a su extraordinaria presentación[2].

La manifestación radiológica más frecuente es en forma de masa mal definida, con broncograma aéreo. También pueden aparecer atelectasias asociadas a estenosis bronquiales. La existencia de cavitación en los linfomas es extremadamente rara, así como la afectación de la pleura[2]. En los pacientes con infección por el VIH, se suelen encontrar múltiples nódulos que pueden estar cavitados.

Los hallazgos de laboratorio son inespecíficos y suelen ser normales. Sólo unos pocos pacientes han aumentado niveles de LDH o beta 2-microglobulina en el suero[2].

A menudo, la fibrobroncoscopia objetiva estenosis infiltrativa o por masa exofítica[6] hasta en el 50% de los casos. La afectación endobronquial de los linfomas no hodgkinianos ocurre, sobre todo, en presencia de una enfermedad diseminada[7].

El diagnóstico histológico se puede obtener con biopsias bronquiales, transbronquiales o por PAAF transtorácica. La biopsia transbronquial es mayor cuando está dirigida a alteraciones radiológicas visibles. La fluoroscopia y ultrasonografía endobronquial son herramientas valiosas para detectar masas o consolidaciones pulmonares, aumentando el rendimiento diagnóstico de la biopsia transbronquial[2]. Sin embargo, un diagnóstico histológico es posible en sólo el 30 - 50 % de los pacientes sometidos a biopsia transbronquial, debido a la ausencia de signos específicos en un gran número de las muestras. El lavado broncoalveolar hace evidente una infiltración linfoide en cerca del 65% de los casos[8], siendo útil cuando los estudios moleculares e inmunofenotípicos están disponibles[9]. El diagnóstico definitivo de linfoma pulmonar se hace, con frecuencia, tras el análisis de la pieza quirúrgica, lo que produce que las resecciones pulmonares sean más

amplias de lo exigido, ya que el principal diagnóstico diferencial se establece con el carcinoma pulmonar. En algunos casos, la infiltración linfomatosa afecta al parénquima pulmonar de forma difusa y el diagnóstico se realiza por una biopsia pulmonar a cielo abierto.

Todo diagnóstico de un proceso linfoproliferativo debe incluir estudio de inmunofenotipo mediante inmunhistoquímica o citometría de flujo, completándose el estudio con serología para virus y biopsia de médula ósea[2].

El estudio anatomopatológico puede mostrar células con actividad mitótica y el infiltrado linfoide afecta a las estructuras bronquiales, vasculares o pleurales. Se puede encontrar necrosis. Dado el alto grado de atipia, suele ser necesario emplear técnicas de inmunohistoquímica.

En el caso planteado, nuestra paciente, fumadora, no inmunocomprometida, presentaba masa cavitada y nódulos bilaterales, siendo la primera posibilidad diagnóstica la neoplasia pulmonar primaria, resultando los posibles diagnósticos diferenciales la granulomatosis de Wegener y la enfermedad linfoproliferativa.

Como describe la literatura, el proceso diagnóstico del linfoma pulmonar primario pasa desde la realización de fibrobroncoscopia, con biopsia transbronquial y llegando a la biopsia quirúrgica, procedimiento diagnóstico definitivo en este caso, en el que la realización de tres broncoscopias con múltiples biopsias no llegaron al diagnóstico.

La aparición de lesiones cavitadas es excepcional en pacientes inmunocompetentes, siendo habitual forma de presentación en pacientes portadores de infección HIV, como nódulos o masas cavitadas bilaterales.

Existen pocos casos en la literatura de masas cavitadas como manifestación de linfoma pulmonar primario. Destaca el caso de un varón de 76 años, no fumador, presentando clínica de disnea, tos y expectoración, evidenciándose en los estudios de imagen lesión cavitada única y llegándose al diagnóstico definitivo mediante la exéresis de una adenopatía cervical, que apareció durante la evolución del cuadro clínico[10]. Otro de los casos descritos, se trataba de una paciente de menor edad, diagnosticada inicialmente de granulomatosis de Wegener y posteriormente se confirmó la presencia de linfoma mediante la biopsia pulmonar[11].

Lo excepcional de este caso, no es la rareza del linfoma pulmonar primario, sino la importancia que tiene el no olvidar las enfermedades linfoproliferativas como posibilidades diagnósticas en la patología pulmonar.

BIBLIOGRAFÍA

1. Nicholson AG, Poletti V, Semenzato G. Lymphoproliferative lung disease. In: Gibson J, Geddes D, Costabel U, et al., eds. Respiratory Medicine. 3rd Edn. London, Harcourt Health Sciences, 2003; pp. 1694–1707.
2. Poletti V, Ravaglia C, Tomassetti S et al. Lymphoproliferative lung disorders: clinicopathological aspects. Eur Respir Rev 2013; 22: 427–436.
3. Saltzstein SL. Pulmonary malignant lymphomas and pseudolymphomas: classification, therapy and prognosis. Cancer 1963; 17: 117-20.
4. Swerdlow SH, Campo E, Harris NL et al., eds. WHO Classification of Tumours of Hematopoietic and Lymphoid tissues. Lyon, IARC Press, 2008.
5. Cadranel J, Wislez M, Antoine M. Primary pulmonary lymphoma. Eur Respir J 2002; 20: 750-62.
6. Cordier JF, Chailleux E, Lauque D et al. Primary pulmonary lymphomas. A clinical study of 70 cases in nonimmunocompromised patients. Chest 1993; 103: 201-8.
7. Kilgore TL, Chansen MH. Endobronchial non-Hodgkin´s lymphoma. Chest. 1983; 84: 58-61.
8. Drut R. Pulmonary lymphoma in an inmunocompromised host. Am J Surg Pathol. 1996; 20: 643-4.
9. Poletti V, Chilosi M, Olivieri D. Diagnostic invasive procedures in diffuse infiltrative lung diseases. Respiration 2004; 71: 107–119.
10. Martínez Rivera C, Bonnin Vilaplana M, Simón Adiego C et al. Masa cavitada como forma de presentación de un linfoma pulmonar primario. Arch Bronconeumol 2004; 40(2): 94-6.
11. Miyahara N, Eda R, Umemori Y et al. Pulmonary lymphoma of large B-cell type mimicking Wegener's granulomatosis. Intern Med 2001; 40: 786-90.