NOTA CLÍNICA

ABSCESO GIGANTE DE PULMÓN EN PACIENTE CON NEFROLITIASIS Y FÍSTULAS NEFRO-BRONQUIAL Y URÉTERO-ENTÉRICA

J. L. Rojas Box, J. Muñoz Méndez, N. Reyes Núñez, J. Pérez Ronchel, I. de la Cruz Morón, I. Alfageme, *L. Escribano.

Sección de Neumología de Hospital de Valme. Sevilla. *Servicio de Cirugía de Hospital de Valme. Sevilla.

Se presenta un caso de absceso pulmonar gigante, en una paciente previamente sana, como complicación de un cálculo renal enclavado no tratado. Como consecuencia de la nefrolitiasis la paciente presentó hidronefrosis con absceso renal y perirrenal originándose una fístula urétero-apendicular-ciego y otra nefro-bronquial.

Palabras clave:
- **Absceso pulmonar gigante.**
- **Absceso perirrenal.**
- **Fístula urétero-entérica.**
- **Fístula nefro-bronquial.**

LARGE PULMONARY ABCESS IN PATIENT WITH NEPHROLITHIASIS AND NEPHRO-BRONCHIAL AND URETRALENTERIC FISTULA

The case of a large pulmonary abscess was seen in a previously healthy patient who suffered complications due to an untreated, enclaved kidney stone. As a consequence of the nephrolithiasis, the patient showed hydronephrosis with renal and peri-renal abscess causing an uretral- appendiceal and a nephro-bronchial secum.

Key words:
- **Large pulmonary abcess.**
- **Peri-renal abcess.**
- **Uretral-enteric fistula.**
- **Nephro-bronchial fistula.**

INTRODUCCIÓN

El absceso pulmonar (AP) se define como una colección necrotizante en el interior del parénquima pulmonar. Diversos procesos, tanto locales como sistémicos, pueden estar implicados en la génesis de un AP. Este aparece fundamentalmente en situaciones que favorecen una aspiración, más o menos importante, de material orofaríngeo. Situaciones como el alcoholismo, anestesia general, traumatismos con pérdida de conciencia, enfermedad periodontal y determinadas condiciones que favorecen el crecimiento de gérmenes, como inmunodepresión, pueden dar lugar a la aparición de un AP. Otras causas, como neoplasias, embolismos sépticos, embolismos bronquiales por cuerpos extraños, rotura de abscesos extrapulmonares (abdominales) o excepcionalmente nefrolitiasis con desarrollo de fístulas[1], pueden originar un AP secundario. El tratamiento puede ser quirúrgico o médico. En nuestra paciente la existencia de un cálculo ureteral provocó una pielonefritis con desarrollo de un absceso y formación de una fístula urétero-apendicular y otra nefro-bronquial que dio lugar a un gran AP en el lóbulo inferior derecho.

NEUMOSUR 2001; 13, 2: 139-144

CASO CLÍNICO

Mujer de 36 años que consulta por expectoración fétida, mucopurulenta. Fumadora de 20 cigarrillos/día desde los 20 años, sin otros hábitos tóxicos. Coledocolitiasis diagnosticada 3 años antes. Tuvo siete embarazos con 5 hijos vivos. Presentó un aborto durante el primer embarazo, secundario a toxoplasmosis, habiendo realizado posteriormente un tratamiento correcto. Otro embarazo finalizó con un recién nacido muerto, por anencefalia. El último parto, con recién nacido sano, fue 8 meses antes del ingreso actual. Durante esta gestación, presentó infecciones urinarias de repetición, con cólicos nefríticos recidivantes no tratados de forma correcta por el embarazo. Niega antecedentes de aspiración.

Acudió al hospital por cuadro de 15 días de evolución con mialgias y artralgias en miembros, presentando a continuación tos y expectoración purulenta abundante y fétida, acompañándose de fiebre y dolor en punta de costado derecho. Refiere malestar general y pérdida de peso de varios meses de evolución así como astenia y anorexia, que se remonta a los meses de embarazo.

La paciente presentaba mal estado general, aspecto caquéctico, palidez muco-cutánea, boca séptica, eupnéica. No se palpaban adenopatías periféricas. Tensión arterial 120/70 mmHg. Temperatura 37,5ºC. A la auscultación cardiopulmonar existía una disminución del murmullo vesicular en campos medio e inferior derecho, los ruidos cardíacos eran rítmicos a 100 lpm. Abdomen sin hallazgos y puñopercusión renal negativa.

Las determinaciones analíticas muestran en el hemograma una leucocitosis de 21,900/µL con 88% de neutrófilos y 7% linfocitos. Hematíes 3,330,000/µl. Hemoglobina 6,6 gr, hematocrito 20,5%, VCM 62 fL, HCM 20 pg, plaquetas 1,092,000/µL y actividad de protrombina 73%. En la determinación bioquímica destacaban: fosfatasa alcalina 550 U/L, colinesterasa 2,029 U/L y GGT 61 U/L. Los gases arteriales eran PaO2:74 mmHg; PaCO2: 37 mmHg; pH: 7,50.

Radiografía de tórax (Figura 1): Lesión cavitada de gran tamaño, con nivel hidroaéreo, en el lóbulo inferior derecho.

TAC tórax: cavidad de 10x15 cm de tamaño, con nivel hidroaéreo en lóbulo inferior derecho. Consolidación alveolar a nivel del lóbulo medio y lóbulo inferior derecho (LID).

Se realizó PAP bajo control fluroroscópico enviándose muestras a microbiología, aislándose posteriormente: *Proteus mirabilis, Streptococcus intermedius, Bacteroides eguertis, Prevotella spp, Bacteroides fragilis*.

Otros estudios microbiológicos: VIH negativa, baciloscopias y cultivos de micobacterias resultaron negativos.

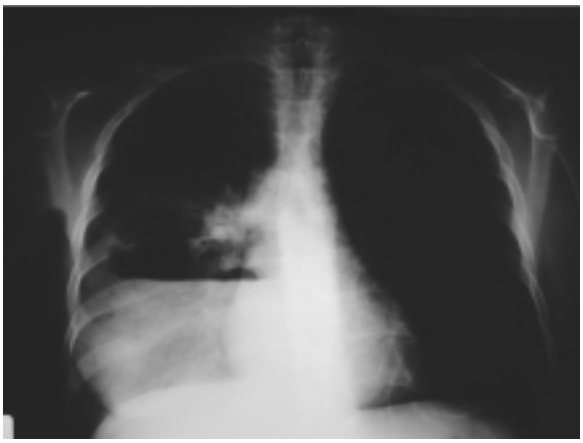

Figura 1: Rx tórax PA donde se aprecia gran absceso pulmonar en lóbulo inferior derecho, con nivel hidroaéreo.

Diagnosticada de absceso de pulmón gigante con síndrome anémico severo y deterioro del estado general importante fue hospitalizada. Se instauró tratamiento antibiótico con cefotaxima 2gr/6h, clindamicina 600mg/6h y tobramicina 200mg/24h de forma empírica y más tarde se añadió Imipenen 1gr/8h. Se comprobó que los gérmenes eran sensibles a los antibióticos prescritos. Se transfundieron 3 unidades de concentrados de hematíes y dado el mal estado de la paciente se ingresó en la Unidad de Cuidados Intensivos (UCI) donde permaneció dos días. Se estabilizó y se trasladó a la sala de hospitalización. Permaneció en situación aceptable aunque persistía la gravedad, con una anemia muy importante (Hto 25 y Hb 8); al décimo día presentó una vómica que provocó una situación de “pregasping” por lo que es trasladada de nuevo a la UCI. Es mantenida con ventilación mecánica no invasiva. Se realizó una segunda transfusión de tres unidades de concentrados de hematíes. Durante su estancia en UCI, mientras era ventilada, presentó una nueva vómica con expulsión de abundante material fétido, espeso, verdoso, con claro deterioro hemodinámico y gasométrico que mejoró con CPAP. Estabilizada la situación hemodinámica se trasladó de nuevo a la sala de hospitalización.

Dada la escasa mejoría de la anemia, a pesar de las transfusiones, se realizó un estudio de anemia que demostró la presencia de anticuerpos anti- antígeno 1k6 por lo que precisó una nueva transfusión de sangre específica. Ante las alteraciones observadas en la bioquímica hepática se solicitó una ecografía abdominal donde se vio un absceso renal y probablemente otro absceso hepático con mínimo derrame pleural derecho. Ante la duda se realizó una nueva TAC toracoabdominal (Figura 2): donde se observó un absceso en lóbulo inferior derecho, infiltrados alveolares en lóbulo medio y lóbulo inferior derecho, língula y lóbulo inferior izquierdo. Hepatomegalia homogénea. Se observa una colección

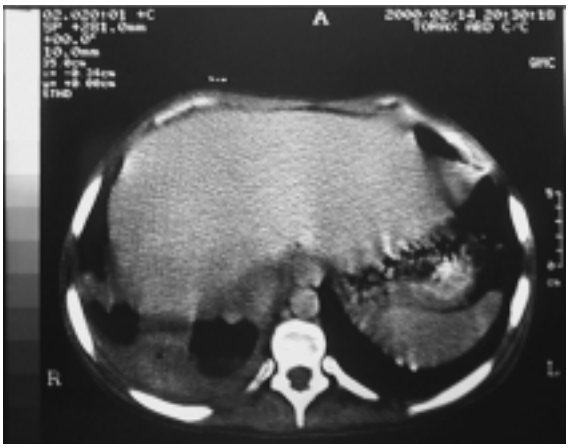

Figura 2: TAC donde se aprecia absceso pulmonar en LID comunicado con colección en espacio retroperitoneal a través del diafragma.

renal con realce periférico y calcio en su interior en el espacio perirrenal derecho, así como hidronefrosis, con dilatación del uréter y cálculo enclavado en el uréter derecho. Tras la punción del absceso perinéfrico se comprobó que se trataba de una colección séptica por lo que se procedió a colocar tubo de drenaje. Se enviaron muestras a microbiología obteniéndose los mismos gérmenes anteriormente descritos. Se realizó nefrostograma (Figura 3) para comprobar la colocación de los catéteres, observándose como la vía urinaria comunicaba con la cavidad existente a nivel de polo superior derecho, con múltiples imágenes fistulosas. Se apreció el paso de contraste desde el uréter derecho, en el que hay una interrupción, hacia el apéndice, rellenándose el ciego. Se hace ecocardiografía, descartándose afectación valvular infecciosa. La paciente evolucionó satisfactoriamente tras mes y medio con tratamiento antibiótico intravenoso, permaneció afebril y se normalizaron los parámetros analíticos. Se realizó intervención quirúrgica diferida a los 8 días practicándose nefrectomía derecha más extirpación de apéndice.

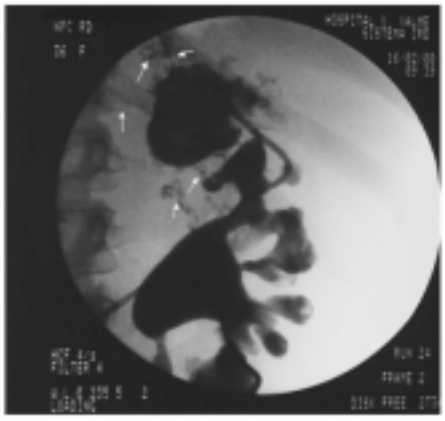

Figura 3: Nefrostograma donde se observan múltiples trayectos fistulosos en retroperitoneo a partir del absceso perinéfrico.

El absceso pulmonar, en el momento de la intervención, se había reducido ligeramente y tenía escaso contenido líquido en su interior. La paciente había realizado fisioterapia respiratoria para eliminar las secreciones. Durante todo el ingreso estuvo afebril y mejoró mucho su estado nutricional. Fue dada de alta hospitalaria con tratamiento oral con cefuroxima 500mg/8h y clindamicina 300mg/6h. En la revisión al mes siguiente se encontraba bien y la radiología había mejorado de tal modo que el absceso había desaparecido y quedaba un aumento de densidad a nivel de LID, que después desapareció. El tratamiento antibiótico se suspendió a los dos meses y medio.

DISCUSIÓN

El absceso de pulmón (AP) se define como una infección necrotizante, de más de 2 cm, en el interior del parénquima y conectado a bronquio. Es una patología generalmente ocasionada por aspiración de gérmenes anaerobios orofaríngeos[2, 3] (absceso primario). En ocasiones, el absceso puede ser una complicación de un embolismo vascular séptico, aspiración de cuerpo extraño, fístulas nefrobronquiales[4], o rupturas de abscesos extrapulmonares en pulmón (absceso secundario). Es infrecuente la descripción de AP de etiología abdominal que no procedan de procesos hepáticos. La descripción de AP como consecuencia de una fístula nefrobronquial es excepcional. En nuestra búsqueda mediante MEDLINE hemos encontrado 25 casos desde 1965. Generalmente, son consecuencia de una nefrolitiasis no tratada, complicada con pielonefritis y abscesos perinéfricos[5]. Cuando se descubre el AP es frecuente que los síntomas pulmonares predominen, con lo que, en ocasiones, pasan desapercibidos otros probables orígenes, la gran mayoría de las veces primarios[6]. La mortalidad y la morbilidad continúan siendo altas, si bien, gracias a los antibióticos, la mortalidad se encuentra actualmente entre un 5-10%[7, 8]. A pesar de éstos, existen determinados factores que aumentan la morbi-mortalidad como son, el tamaño del absceso mayor de 6cm., la localización en el lóbulo inferior derecho, los abscesos múltiples, el tipo de germen (*P.aeruginosa, S. aureus, K. pneumoniae*)[9], los abscesos con paredes delgadas, la comorbilidad (edad avanzada, inmunosupresión, malnutrición, neoplasias y otras enfermedades crónicas).

El diagnóstico, que se acompaña de una alta evidencia clínica, se realiza mediante técnicas de imagen, bien mediante radiología de tórax o bien mediante una TAC. Para el diagnóstico microbiológico se suele realizar punción aspiración pulmonar con aguja fina. Esta técnica presenta, según nuestra serie, una sensibilidad del 92% y una especificidad del 70%, siempre que los

pacientes no hayan recibido tratamiento antibiótico previo[10]. Los gérmenes más comúnmente descritos son *Proteus mirabilis* y *Escherichia coli*.

En nuestra paciente, previamente sana, la clínica parece originarse varios meses antes, produciéndose una emaciación progresiva, con dolor en flanco. Dado el embarazo de la paciente, y sus antecedentes teratógenos, ésta no quiso recibir tratamiento específico para los cólicos nefríticos repetidos que presentó. El cálculo se enclavó en uréter hasta producir una hidronefrosis con anulación funcional del riñón afecto, dando lugar a una pielonefritis, un absceso perirrenal con extensión a retroperitoneo, fístula nefrobronquial y urétero-apendicular. La extensión de los abscesos renales hacia zonas superiores, hasta el diafragma, fue descrita por Evans y colaboradores que observaron como las líneas de unión de los planos de la fascia renal tendían a dirigir el exudado hacia el retroperitoneo[11]. Los gérmenes detectados en ambos abscesos son los mismos. El tratamiento, con clindamicina 600mg/6h/iv; cefotaxima 2gr/6h/iv y tobramicina 200mg/24h/iv, se correspondía con la sensibilidad de los gérmenes, si bien se instauró de forma empírica, previo al antibiograma. El tratamiento se realizó durante seis semanas vía intravenosa y cuatro semanas más por vía oral. Si bien la mayoría de los autores recomiendan dos semanas de tratamiento intravenoso y continuar oralmente hasta completar seis u ocho semanas, la larga duración del tratamiento intravenoso se debió a la gravedad de la evolución de la paciente. La paciente mejoró considerablemente presentando una ganancia de peso y ausencia de fiebre. Desde el punto de vista respiratorio, el absceso disminuyó de tamaño y la expectoración desapareció, por lo que se descartó el tratamiento quirúrgico. La cirugía en el AP se limita a aquellos abscesos complicados con hemoptisis masivas, fístulas broncopleurales, empiema o bien cuando el tratamiento médico no es eficaz. Otra alternativa a la cirugía es el drenaje percutáneo con catéter, reservado éste a aquellos abscesos que no respondan a tratamiento médico y estén en localización periférica[12]. Los pacientes con fístulas nefrobronquiales por absceso perirrenal responden bien, generalmente, al drenaje y terapia antibiótica, pero a menudo suelen requerir nefrectomía como nuestra paciente[13,] . Dada la anulación funcional del riñón y la presencia de la fístula urétero-entérica se prefirió tratamiento más radical, extirpándose el riñón derecho y el apéndice.

BIBLIOGRAFÍA

1. Alifano M, Venissac N, Chevallier D, Mouroux J. Nephrobronchial fistula secondary to xantogranulomatous pyelonephritis. Ann Thorac Surg 1999 Nov;68(5):1836-7.
2. Muñoz Lucena F, Peña Griñan N, Vargas Puerto A, Ayarra Jarné J. Neumonía necrotizante y absceso de pulmón. En Manual de Neumología y Cirugía Torácica. Madrid, 1998:1378-1387.
3. Finegold SM. Aspiration pneumonia, lung abscess, and empyema. In: Pennington JE, ed. Respiratory infections: diagnosis and management. New York: Raven Press, 1983:191-99.
4. Doughney KB, Dineen MK, Venable DD. Nephrobonchial colonic fistula complicating perinephric abscess. J Urol 1986;135:765-7.
5. Hampel N, Sidor TA, Persky L. Nephrobronchial fistula. Complication of perinephric abscess secondary to ureteral obstruction and pyonephrosis. Urology 1980;16:608-10.
6. Caberwal D, Katz J, Reid R, Newman HR. A case of nephrobronchial and colonobronchial fistula presenting as lung abscess. J Urol 1977;117:371-3.
7. Bartlett JG. Antibiotics in lung abscess. Seminars in respiratory infections 1991;6(2):103-111.
8. Hugh A. Cassiere, Alan M. Fein. Lung Abscess: Diagnosis and Treatment. Medscape Respiratory Care 1(7),1997 © 1997 Medscape,Inc.
9. Hirshberg B, Sklair-Levi M, Nir-Paz R, Ben-Sira L, Krivoruk V, Kramer MR. Factors predicting mortality of patients with lung abscess. Chest 1999;115:746-50.
10. Peña N, Muñoz F, Vargas J, Alfageme I, Umbría S, Florez C. Yield of percutaneous needle lung aspiration in lung abscess. Chest 1990;97:69-74.
11. Evans JA, Meyer MA, Bosniak MA. Acute renal and perirrenal infections. Semin Roentgenol 1971;6:276-91.
12. Ha HK, Kang MV, Park JM, Yang WJ, Shinn KS, Bahk YW. Lung abscess: Percutaneous catheter therapy. Acta Radiologica 1993;34:362-365.
13. O´Brien JD, Ettinger NA. Nephrobronchial fistula and lung abscess resulting from nephrolithiasis and pyelonephritis. Chest 1995;108:1166-68.