ORIGINAL

CUERPOS EXTRAÑOS ENDOBRONQUIALES

M.ª N. Feu Collado, J.C. Bioque Rivera, J.M.ª Rubio Sánchez, N. Pascual Martínez, J.M. Vaquero Barrios, L.M. Entrenas Costa, F. Santos Luna, L. Muñoz Cabrera A. Cosano Povedano.

Servicio de Neumología. Hospital Regional. Universitario Reina Sofía. Córdoba.

RESUMEN

Analizamos una serie de 93 casos de aspiración de cuerpo extraño, con una distribución de 79 pacientes pediátricos (menores de 15 años) y 14 adultos. El cuadro asfíctico fue la forma de presentación en 48/93 pacientes. Los datos clínicos más frecuentes fueron la ventilación asimétrica, tos y sibilantes. La radiografía aportó datos para el diagnóstico en 81 pacientes y fue concluyente en 7 de ellos con cuerpo extraño metálico. En todos los casos se confirmó el diagnóstico de aspiración de cuerpo extraño y 90 de ellos se extrajeron mediante broncoscopia. En 1 paciente hubo que recurrir a la cirugía y en 2 casos de cuerpo extraño metálico se adoptó una actitud conservadora. La extracción se realizó en el 38% de los casos antes de 7 días. En 44 casos existió infección respiratoria y la extracción contribuyó a su resolución en el 97%. Los cuerpos extraños más frecuentes fueron los vegetales (72 pacientes), constituyendo la semilla de girasol un tercio de las causas. No hubo mortalidad ni complicaciones graves relacionadas con la técnica.

Palabras clave:
- **Cuerpo extraño.**
- **Fibrobroncoscopio.**
- **Broncoscopio rígido.**
- **Infección respiratoria.**

ENDOBRONCHIAL FOREIGN BODIES

SUMMARY

A serie of 93 foreign body inhalation was analized, with 79 patients children under the age of 15, and 14 adults. The asphyctic form was the presenting in 48/93 patients. The clinic most frequent was asymetric ventilation, cough and sibilants. X-rays gave a diagnosis in 81 patients and showed metalic foreign body in 7 of them. In all the cases the diagnosis of foreign body inhalation was confirmed and 90 of them to got extraction whit bronchoscopy. One patient had to undergo surgery and in 2 cases of metalic foreign body a conservative attitude was adopted. The extraction time in the 38% the patients was less than 7 days. There was respiratory infection in 44 of the cases and the extraction aided the solution in 97%. The most common foreign body were plant (72 patients) with 1 in 3 being sunflower seeds. There were no deaths or serious complications related with the technique.

Key words:
- **Foreign body.**
- **Flexible bronchoscopy.**
- **Rigid bronchoscopy.**
- **Respiratory infection.**

NEUMOSUR 2001; 13, 2: 117-123

Correspondencia:
M.ª Nuria Feu Collado.
Dirección: C/ Periodista Antonio Salmoral Beltrán n.º 2, 3.º-3.ª
14014 Córdoba.
Teléfono: 957254921.

INTRODUCCIÓN

Los cuerpos extraños (CE) endobronquiales son objetos de diversa índole que penetran a través de las cuerdas vocales en el árbol traqueobronquial por distintas circunstancias[1,2]. Aunque pueden presentarse a cualquier edad, tienen una mayor incidencia por debajo de los 4 años[3]. En general, representan una urgencia broncológica relativa, ya que son pocos los CE que ocasionan una situación clínica grave, dependiendo de su naturaleza y del compromiso ventilatorio que por su situación dentro del árbol bronquial puedan causar[2].

El espectro clínico puede variar desde un cuadro agudo con insuficiencia respiratoria grave a un cuadro crónico en el que predomine la clínica infecciosa[4]. La radiología suele ser inespecífica con alteraciones indirectas, a excepción de los CE metálicos [3].

La sospecha clínica se confirma con la broncoscopia que habitualmente permite la visualización del CE y su extracción. La broncoscopia rígida (BR), técnica empleada durante años, hoy día sólo es electiva en el paciente pediátrico[5], siendo la fibrobroncoscopia (FB) de primera elección en el adulto[1,2,5].

El objetivo de este estudio es revisar nuestra experiencia en la extracción de CE, las características clínicas, radiológicas y endoscópicas, así como, la evolución y complicaciones en pacientes pediátricos y adultos, analizando el papel de la broncoscopia en su extracción.

PACIENTES Y MÉTODO

Durante los años 1990-1998 se realizaron 7.787 broncoscopias (7.580 FB y 207 BR) en nuestro centro entre pacientes pediátricos y adultos, de las cuales, 128 se realizaron por sospecha clínica de aspiración de CE, confirmándose el diagnóstico en 93 casos. En la historia clínica de los pacientes se recogieron los siguientes datos: sintomatología, antecedente de aspiración, factores de riesgo, alteraciones radiológicas, localización endobronquial, tiempo transcurrido hasta la extracción, método definitivo de extracción, naturaleza del CE y complicaciones relacionadas bien con su extracción o con el propio CE.

Las BR fueron realizadas en quirófano, bajo anestesia general con ventilación manual y monitorización, usando en cada paciente el broncoscopio de mayor diámetro posible a fin de asegurar una buena ventilación y poder emplear fórceps acoplados a la óptica.

Las FB fueron realizadas con la técnica estándar utilizando vía bucal o nasal según tamaño del CE, excepto en los pacientes con vía aérea artificial o traqueostoma.

Los resultados se expresan como media ± desviación estándar y frecuencias. Estimándose un nivel de significación cuando la $p < 0.05$.

RESULTADOS

Analizamos los resultados atendiendo a los dos grupos de pacientes objeto del estudio: pediátricos (hasta 14 años) y adultos. De los 93 pacientes, 79 eran pediátricos (85%) y 14 adultos (15%). El 82% de los niños tenía menos de 4 años. La edad media de este grupo fue de 3,1 ± 2,9 años (intervalo 4 meses -13 años) y la de los adultos de 46,2 ± 17,6 años (intervalo 15-69 años). Respecto al sexo, la relación hombre/mujer fue de 1,7/1 en los niños y de 3,6/1 en los adultos. La distribución por sexo y edad se refleja en la tabla 1. La incidencia fue de 10,3 casos/año.

La sospecha clínica de aspiración constaba en la historia de 85 pacientes (91%), no obstante, en el 33% de los casos esta sospecha se estableció de forma tardía ante la tórpida evolución del cuadro y la falta de respuesta al tratamiento.

Las manifestaciones clínicas se resumen en la tabla 2. La clínica más frecuente en el grupo pediátrico fue la disnea y las crisis de sofocación junto con tos y sibilantes. En el adulto, predominó la clínica infecciosa. Los hallazgos radiológicos se resumen en la tabla 3.

TABLA 1

DISTRIBUCIÓN POR SEXO Y EDAD

GRUPO	EDAD	HOMBRES	MUJERES	TOTAL
PEDIÁTRICO	0-1	3	0	3
	2-4	39	23	62
	5-15	8	6	14
ADULTO	> 15	11	3	14
TOTAL		**61**	**32**	**93**

Edad en años.

TABLA 2

PRESENTACIÓN CLÍNICA. SIGNOS Y SÍNTOMAS

SÍNTOMAS	PEDIÁTRICO	ADULTO	TOTAL
Tos/sibilantes	74 (94 %)	7 (50 %)	81
Disnea	48 (61 %)	6 (43 %)	54
Sofocación	46 (58 %)	2 (14 %)	48
Fiebre	29 (37 %)	5 (36 %)	34
Expectoración	24 (30 %)	5 (36 %)	29
Hemoptisis	1 (1 %)	5 (36 %)	6
P C R	2 (2,5%)	0	2

PCR: parada cardio-respiratoria

TABLA 3

HALLAZGOS RADIOLÓGICOS

	PEDIÁTRICO	ADULTO	TOTAL
Hiperinsuflación	48 (60,5 %)	2 (14,0 %)	50
Condensación	22 (27,5 %)	9 (64,0 %)	31
Normal	10 (12,5 %)	2 (2,5 %)	12
Atelectasia	6 (7,5 %)	3 (21,5 %)	9
Cuerpo opaco	4 (5,0 %)	3 (21,5 %)	7
Neumomediastino	3 (3,8 %)	0	3
Derrame pleural	1 (1,0 %)	2 (2,5%)	3
Insuflación bilateral	2 (2,5 %)	0	2

En el 47% de los pacientes (44/93) existían criterios de infección, definidos por la presencia de datos clínicos, analíticos o radiológicos compatibles. Los tres criterios se detectaron en el 59% de los pacientes (26/44), con una distribución de 35 pacientes en el grupo pediátrico y 9 en el adulto.

El 32% de los pacientes pediátricos acudieron al hospital en las primeras 48 horas, y en el 36% (28/79), el tiempo transcurrido entre la aspiración del CE y su extracción fue igual o inferior a 7 días; mientras que en los adultos, el 28% consultó en las primeras 24 horas y en el 50% el tiempo de extracción fue igual o inferior a 7 días. El resto de los pacientes mostró una gran variabilidad y en ambos grupos existieron casos tardíos con demora de extracción de hasta un año. Se identificaron en 9/93 pacientes factores de riesgo para la aspiración (9,6%) (tabla 4).

La localización endoscópica de los CE se refleja en la figura 1. En el grupo de edad entre 1 y 4 años, los CE se alojaron con igual frecuencia en ambos árboles bronquiales (fig. 2).

La broncoscopia fue diagnóstica y permitió extraer el CE en 90 casos (97%), sólo en dos pacientes pediátricos fue necesaria una segunda broncoscopia. La extracción se realizó con: BR en 72 pacientes (77,5%), FB en 12 (13 %), ambas técnicas en 3 casos (3%) y expulsión espontánea en otros 3. La extracción no fue posible en 3 pacientes. De éstos, en uno, se practicó

TABLA 4

RIESGO DE INHALACIÓN

FACTORES RIESGO	PEDIÁTRICO	ADULTO	TOTAL
Alteración psíquica	2 (2,5 %)	2 (14 %)	4
Traqueostomía	1 (1,0 %)	0	1
Otros*	2 (2,5 %)	2 (14 %)	4
No alteraciones	74 (93,5 %)	10 (71 %)	84

*Alteraciones faciales, caída al suelo, labio leporino.

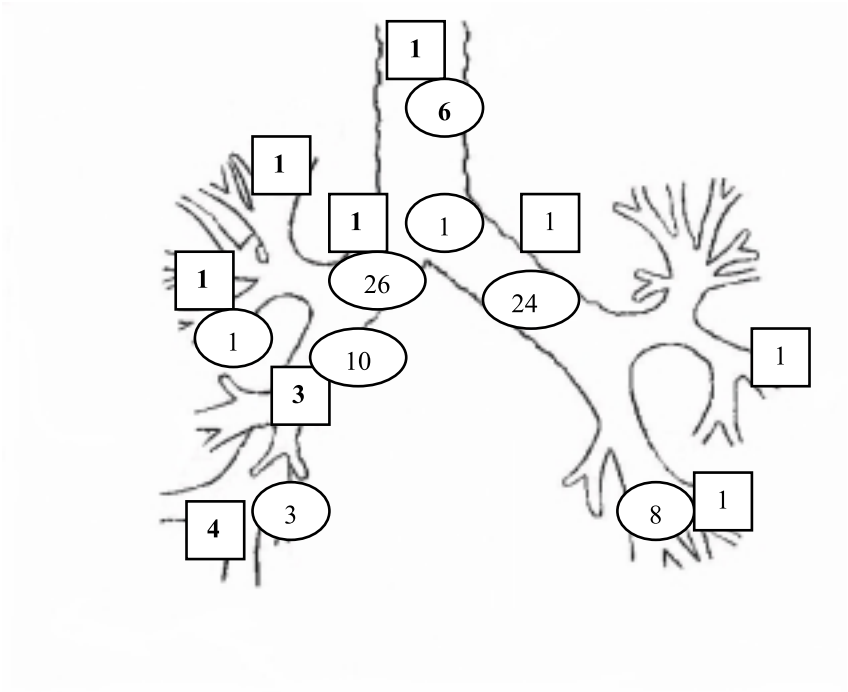

Fig. 1. Localización endoscópica.

Pediátrico ***Adulto***

LOCALIZACIÓN	*PEDIÁTRICO*	*ADULTO*	*TOTAL*
Derecho	*40*	*10*	*50*
Izquierdo	*32*	*3*	*35*
Tráquea	*7*	*1*	*8*

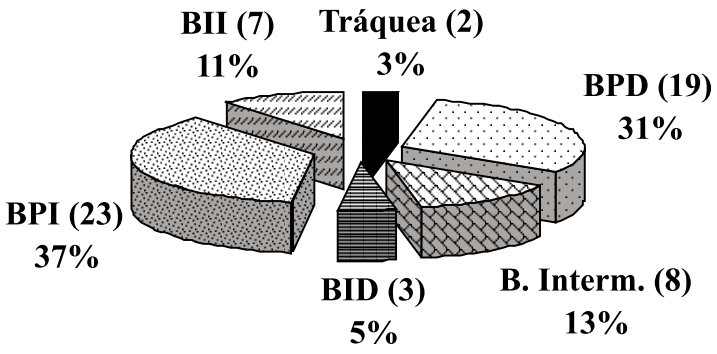

Fig. 2. Localización endobronquial entre 1-4 años.

BPD: bronquio principal derecho.
B. Interm.: bronquio intermediario.
BID: bronquio inferior derecho.
BPI: bronquio principal izquierdo.
BII: bronquio inferior izquierdo.

resección del lóbulo inferior derecho para la extracción de un diente que había originado un síndrome bronquiectásico. Los otros dos CE eran piezas metálicas (alfileres); con ellos se adoptó una actitud conservadora ante la ausencia de síntomas y la imposibilidad de su extracción endoscópica. De los pacientes en los que se utilizó el FB, 3 de ellos pertenecían al grupo pediátrico con edades comprendidas entre 12 y 13 años.

Tras la extracción de los CE, la alteración endobronquial más frecuente fue la presencia de granulomas en 33 pacientes (35,5%), de los que 28 pertenecían al grupo pediátrico y 5 al de adultos. La presencia de granulomas está relacionada con la naturaleza del CE. En 27 de estos 33 casos (82%) el CE era vegetal. En el 64% de los casos en los que existían granulomas había criterios de infección fundamentalmente clínicos y analíticos.

Otras alteraciones encontradas fueron: estenosis parcial del bronquio en 4 casos (4,3%), cuadro neumónico en 3 (3%), atelectasia en 2 (2%) y síndrome bronquiectásico con absceso de pulmón en uno (1%). A un paciente hubo que practicarle una traqueostomía para la extracción del CE dado el tamaño de éste (capuchón de bolígrafo en una niña de 8 años).

Todos los casos tuvieron una buena evolución a excepción del síndrome bronquiectásico al que fue necesario practicarle una lobectomía inferior derecha. Respecto a la naturaleza de los CE (tabla 5) los vegetales fueron los más frecuentes en nuestra serie (77,4%). La semilla de girasol constituyó casi un tercio de todos los CE. Las complicaciones durante la extracción están recogidas en la tabla 6. No se registró mortalidad en nuestra serie.

TABLA 5

NATURALEZA DEL CUERPO EXTRAÑO

VEGETAL (77,4%)		NO VEGETAL (22,6%)	
Semilla girasol	21	Metálico	8
Cacahuete	14	Plástico	4
Almendra	10	Dientes	1
Pistacho	9	Hueso de pollo	2
Avellana	7	Hueso de cerdo	2
Maíz	5	Otros	4
No identificado	6		
Total	72	Total	21

TABLA 6

COMPLICACIONES DURANTE LA EXTRACCIÓN DEL CE

	PEDIÁTRICO	ADULTO	TOTAL
Fragmentación	23	2	25 (27 %)
Enclavamiento	4	0	4 (4 %)
Sangrado	4	1	5 (5 %)
Ins. Respiratoria	1	0	1 (1 %)
No extracción	2	1	3 (3 %)
Complicaciones	31	2	33 (35,5%)

Ins. Respiratoria: insuficiencia respiratoria.

DISCUSIÓN

La aspiración de un CE sigue siendo motivo accidental de muerte en niños menores de un año, constituyendo hasta un 7% de las causas de defunción en menores de cuatro[4]. En las amplias revisiones realizadas por Holinger[3] y Senkaya[6], el 90% de las aspiraciones de CE se observan en edades pediátricas y concretamente el 75% de los pacientes tenían menos de 4 años, coincidiendo en porcentaje con otros estudios[1,2,7] y con el nuestro. Esta patología es más común en los niños por varias causas, entre ellas, la inmadurez del mecanismo deglutorio y la tendencia a ponerse pequeños objetos en la boca; mientras que en los adultos es más frecuente que el episodio aspirativo se produzca durante la comida, o bien, durante el trabajo, al sostener algún elemento con la boca. En las

personas con deficiencias psíquicas la aspiración de CE es un problema relativamente frecuente[8,9,10]. Asimismo, la presencia de alteraciones neurológicas, disminución o pérdida del nivel de conciencia, traumatismos, procedimientos médicos (odontológicos, intubación, etc.) o el uso de sedantes, son factores de riesgo para la aspiración de CE presentes hasta en el 41% de casos de algunas series[11]. En la nuestra, se recogieron en el 9,6% de los pacientes (tabla 4). La mayoría de los autores encuentran en los varones una mayor frecuencia[2,3,12] tanto en edades pediátricas como en adultos, datos que también se corresponden con los nuestros.

La aspiración de CE puede presentarse de distintas formas. La más frecuente es el cuadro asfíctico que cursa de forma aguda, con tos intensa, sofocación y cianosis; conociéndose generalmente en estos casos el antecedente aspirativo. La forma subaguda o crónica ocasiona un síndrome de irritación bronquial, que cursa con tos irritativa, sibilancias y expectoración. En ocasiones, el antecedente aspirativo puede pasar desapercibido o no ser valorado adecuadamente cediendo los síntomas respiratorios al poco tiempo[8]. En nuestra revisión, en el grupo pediátrico, el cuadro asfíctico estuvo presente en el 58% de los casos y en el adulto en un 14%, predominando en éste, el cuadro crónico con clínica infecciosa[13,14].

En nuestra experiencia, la radiología aportó datos indirectos positivos en un 79,5% y fue definitiva en 7 casos con CE metálico. En los 12 pacientes con radiografía normal, la sospecha clínica de aspiración estuvo presente en todos ellos, la sofocación en más del 90% y otros síntomas como tos, sibilantes o disnea en un 67%. El hallazgo radiológico más frecuente en el grupo pediátrico fue el atrapamiento aéreo unilateral y en el adulto la condensación, datos que se corresponden con todas las series consultadas[15,16].

Cuando la aspiración es conocida o se sospecha por la clínica, la consulta médica se realiza generalmente con rapidez, siendo el tiempo máximo de extracción 48-72 horas. Sin embargo, cuando la clínica y la radiografía aportan datos indirectos de CE, la indicación de fibrobroncoscopia se demora notablemente. Hay que destacar no obstante que, aún existiendo el antecedente de aspiración de CE, distintas revisiones realizadas por Wiseman et al[17], Mu et al[18] y Sánchez et al[19] encuentran que sólo el 46%, 28% y 25% respectivamente, acudieron al hospital en las primeras 24 horas, llegando esta cifra hasta el 60-70% en la primera semana, resultados que contrastan con los de Pérez Prado et al[1] que llega al 72% de las extracciones en las primeras 24 horas. En nuestra revisión, de los pacientes que presentaron el antecedente aspirativo, el 32% acudió al hospital en las primeras 48 horas, llegando al 57% antes de la primera semana.

Hemos de destacar también que en 44 pacientes (47%) coexistieron signos clínicos, analíticos y radiológicos de infección. Así mismo, el cuadro infeccioso estuvo en relación directa con el tiempo de demora de extracción del CE.

La mayoría de los CE que se localizan en un bronquio no comprometen la ventilación y por lo tanto no representan una urgencia vital, siendo preferible en estos casos aplazar la extracción endoscópica hasta disponer de los mejores recursos humanos e instrumentales[10]. En la serie de Holinger[3], de 534 casos, el 14% sufrió más de una broncoscopia infructuosa. En nuestra serie, sólo el 2% de los pacientes necesitó una segunda exploración.

La naturaleza del CE suele estar ligada a costumbres socio-culturales de la zona. En todas las series pediátricas consultadas, el CE más frecuente es el orgánico de origen vegetal, siendo el cacahuete, la semilla predominante entre las series inglesas y francesas; y la semilla de girasol la más frecuente en nuestro medio[7,8]. Le siguen en importancia los fragmentos óseos y los objetos metálicos, siendo en algunas series de adultos[13] los fragmentos óseos los más frecuentes.

Los cuerpos vegetales poseen unas características especiales: no son visibles a los rayos X, se fragmentan con facilidad en la extracción endoscópica y al entrar en contacto con las secreciones bronquiales, pueden aumentar de tamaño originando mayor obstrucción y dificultad para su extracción. Además los vegetales, especialmente cacahuetes y almendras, son ricos en ácidos grasos, por lo que ocasionan una reacción inflamatoria de la mucosa bronquial en pocas horas, dando lugar a la formación de granulomas[7,10,20]. Los cuerpos inorgánicos no suelen producir reacción inflamatoria.

La presencia de granuloma en el momento de la extracción fue del 35,5%, elevándose hasta el 53,3% cuando no existió clínica de sofocación[8,21]. Su relación con la naturaleza vegetal fue del 82%, existiendo un claro predominio entre la población pediátrica[7]. En nuestro estudio, observamos que la relación entre la presencia de granulomas y la clínica infecciosa es significativa ($p < 0.05$).

Otras alteraciones como estenosis parcial del bronquio, atelectasia y síndrome bronquiectásico tuvieron una baja incidencia, similar a otros trabajos publicados[11].

La localización preferente en el árbol bronquial derecho, es la norma en todas las series. Ésto se intenta explicar por la mayor verticalidad del bronquio principal derecho, su mayor diámetro, mayor flujo de aire a su través y el emplazamiento de la carina a la izquierda de la línea media traqueal, entre otras[22]. En nuestra revisión, el grupo pediátrico presenta un discreto porcentaje a favor del hemisistema bronquial derecho, con 26

CE en bronquio principal derecho frente a 24 en bronquio principal izquierdo, mientras que en el grupo adulto, la localización en el lado derecho respecto al izquierdo es de 3/1. Estos resultados son similares a los descritos en otros estudios[13,14,23] .

La broncoscopia fue diagnóstica en el 97% y resolutiva con el BR en el 97,5% y con el FB en el 100%. En la literatura encontramos similares porcentajes[7,11,19]. Tras la extracción del CE el 97% de los pacientes tuvieron una buena evolución, sólo un paciente tuvo que ser sometido a cirugía (lobectomía) y dos permanecían asintomáticos con el CE alojado en el parénquima.

En conclusión, es muy importante establecer la sospecha de aspiración de cuerpo extraño, ante la presencia de los síntomas sugestivos y realizar un diagnóstico precoz de aspiración de CE, ya que el porcentaje de complicaciones aumenta con la demora de la extracción. El cuadro clínico más frecuente en el grupo pediátrico es el asfíctico, mientras que en el adulto es el infeccioso crónico. La BR es la técnica de elección para la extracción de CE en el paciente con edad inferior a 10-12 años, mientras que en el adulto es la FB. El tratamiento quirúrgico sólo debe reservarse para aquellos casos en los que la broncoscopia no sea resolutiva o existan complicaciones bronquiales o pulmonares irreversibles.

BIBLIOGRAFÍA

1. Pérez Prado MºG, Carballo Castillo I, Sendón Rico F, García Fernandez ME, Ramil Fraga C, Quiroga Ordóñez E. Aspiración de cuerpos extraños. An Esp Pediatr 1996; 44: 453-55.
2. Entrenas Costa LM, Santos Luna F, Muñoz Cabrera L, Muñoz Alguacil J, Cosano Povedano A. Cuerpos extraños en la vía aérea. Patología infantil. Arch Bronconeumol 1988; 24: 197-99.
3. Holinger PH, Holinger LD. Use of open tube bronchoscope in the extraction of foreign bodies. Chest 1978; suppl 73: 721-724.
4. Fitzpatrick PC, Guarisco JL. Pediatric airway foreign bodies. J La State Med Soc. 1998; 150(4): 138-41.
5. Antón Albisu PA, Burgués Mauri C, Castella Riera J, Puzo Ardanuy C. Broncoscopia. En: Editores médicos SA, editores. Manual de Neumología y Cirugía Torácica. Madrid: SEPAR, 1998; 235-250.
6. Senkaya I, Sagdic K, Gebitekin C, et al. Management of foreign body aspiration in infancy and childhood. A life threatening problem. Turk J Pediatr 1997; 39: 353-62.
7. Puzo MC, Castella J. Cuerpos extraños traqueobronquiales. Arch Bronconeumol 1982; 18: 282-290.
8. Díaz Lobato S, García Talavera I, García Río F, Villasante C. Aspiración de cuerpos extraños: importancia en el adulto. Rev Clin Esp 1991; 89 (2): 95.
9. Cunanan OS. The flexible fiberoptic bronchoscope in foreign body removal. Experience in 300 cases. Chest 1978; Suppl 73: 725-726.
10. Puente Maestu L, Tatay Martí E. Cuerpos extraños en tráquea y bronquios. Rev Clin Esp 1997; 197: 729-31.
11. Limper AH, Prakash UBS. Tracheobronchial foreign bodies in adults. Ann Intern Med 1990; 112: 604-9.
12. Martinot A, Closset M, Hugo C, Hue V, Deschildre A, Ramón P, et al. Indications for flexible versus rigid bronchoscopy in children with suspected foreign body aspiration. Am J Respir Crit Care Med 1997; 155: 1676-1679.
13. Chung-Hua Ch, Chun-Liang L, Tsung-Tsung.T, Yu-Chin L. Foreign body aspiration into the lower airway in chinese adults. Chest 1997; 112: 129-33.
14. Donado Uña JR, de Miguel Poch E, Casado López ME, Alfaro Abreu JJ La fibrobroncoscopia en la extracción de cuerpos extraños traqueobronquiales en adultos. Arch Bronconeumol 1998; 34: 76-81.
15. Liancai M, Deqiang S, Ping H. Radiological diagnosis of aspirated foreign bodies in children: Review of 343 cases. J Laryng Otol 1990; 104: 778-782.
16. Svedström E, Puhakka H, Kero P. How accurate is chest radiography in the diagnosis of tracheobronchial foreign bodies in children?. Pediatr Radiol 1989; 19: 520-522.
17. Wiseman NE. The diagnosis of foreign body aspiration in childhood. J Pediatr Surg 1984; 19: 531-35.
18. Mu L, He P, Siu D. Inhalation of foreign bodies in chinese children: a review of 400 cases. Laryngoscope 1991; 101: 657-60.
19. Sánchez Echaniz J, Perez García J, Mintegui Raso S, Benito Fernández J, López Älvarez-Buhilla P. Aspiración de cuerpos extraños traqueobronquiales en niños. An Esp Pediatr 1996; 45: 365-8.
20. Prakash UBS, Cortese DA, editores. Bronchoscopy. Nueva York: Raven Press, 1994: 253-276.
21. Debeljak A, Sorli J, Music E, Kecelj P. Bronchoscopy removal of foreign bodies in adults: experience with 62 patients from 1974-98. Eur Respir J 1998; 14: 792-95.
22. Lowe D, Ross Rusell RI. Tracheobronquial foreign bodies. The position of the carina. J Laryng Otol 1984; 98: 499-501.
23. Black Richard E, Jonhnson Dale G, Matlak Michael E. Bronchoscopic removal of aspirated foreign bodies in children. J Pediatr Surg 1994; 29: 682-84.